ANKARA MEME
HASTALIKLARI DERNEĞİ
30.OCAK.2014

Meme semptomlarında ve patolojilerinde tanısal yaklaşım algoritmaları (Olgular eşliğinde tartışma)

Dr. Betül BOZKURT	Meme Endokrin Cerrahi Kliniği
Dr. Belma KOÇER	Meme Endokrin Cerrahi Kliniği
Dr. Nurdan BARÇA	Radyoloji Meme Görüntüleme
Dr. Esra ÖZHAMAM	Patoloji Kliniği

D.K. 73Y, Kadın, Kırşehir

Sağ meme açık biyopsili
Patoloji : İnfiltratif Duktal Karsinom
Evre?, Grade?, Cerrahi Sınır?

Görüntüleme yok

Bilateral MLO Mamografi Tetkiki

- Sağ meme alt kadranda postop yapısal bozulma ve asimetrik dansite artışı (BI-RADS 6)
- Sol meme alt kadranda pleomorfik kalsifikasyonlar izlenen asimetrik dansite artışı (BI-RADS 5)

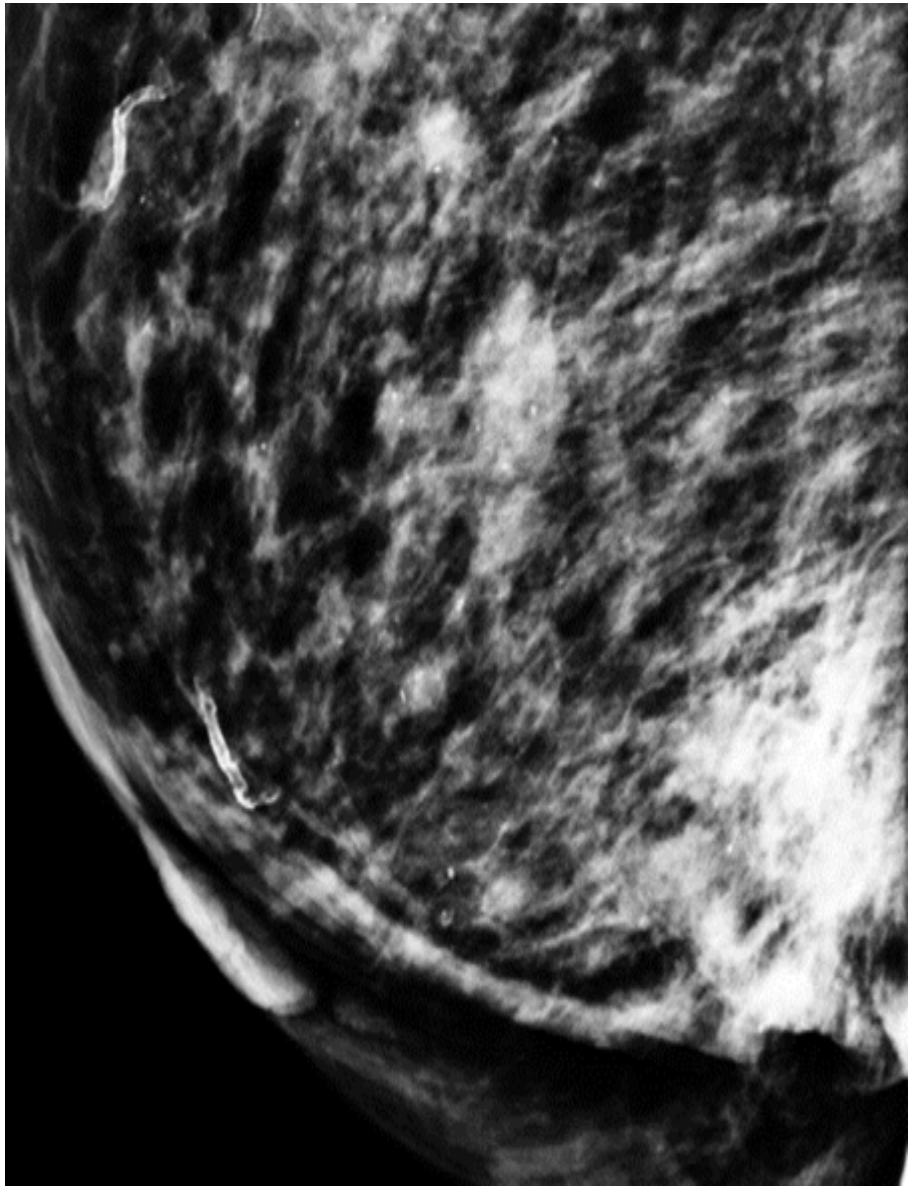

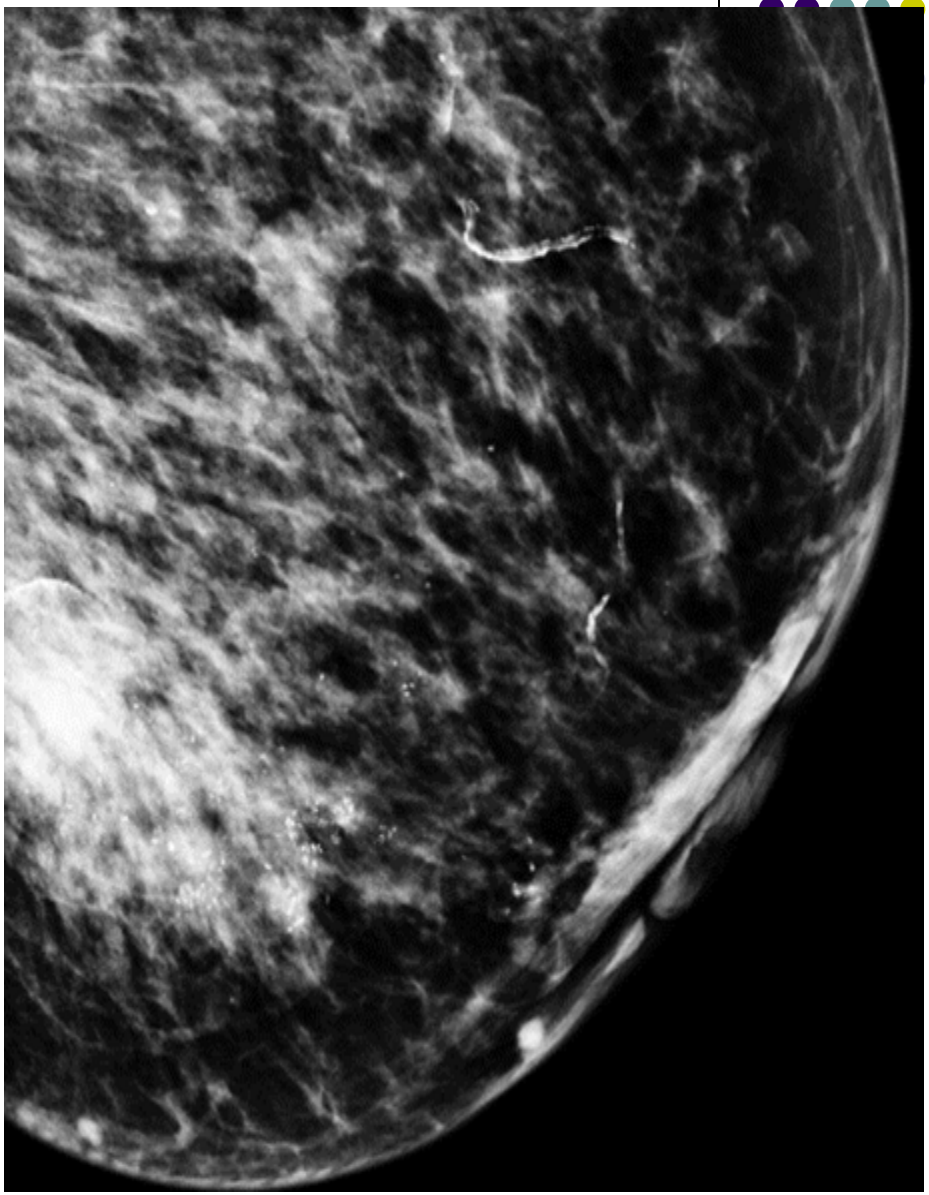

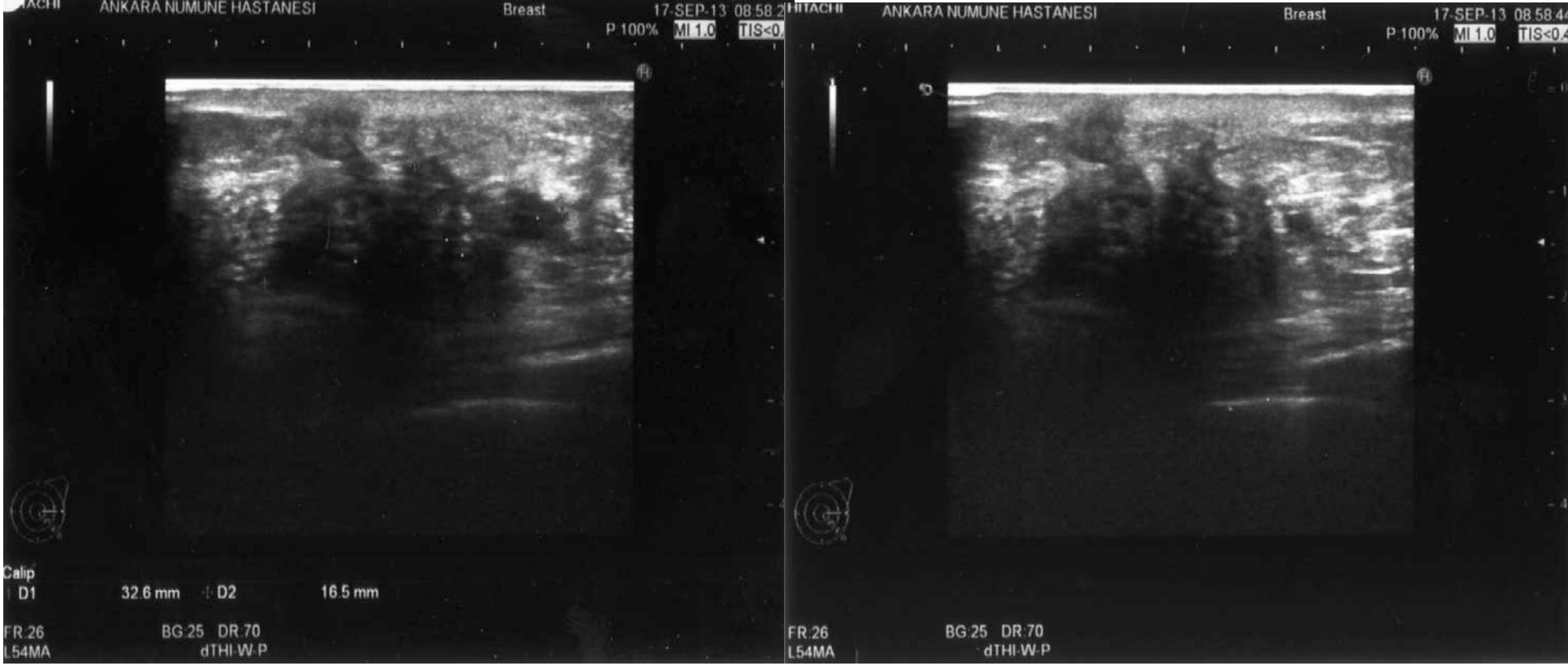

Sağ meme ultrasonografisinde alt-orta kadranda insizyon yeri altında 30x16 mm boyutlara ulaşan heterojen hipoekoik alan dikkati çekmiştir. (Operasyona sekonder doku alanı?Rezidü kitle?) BI-RADS 6

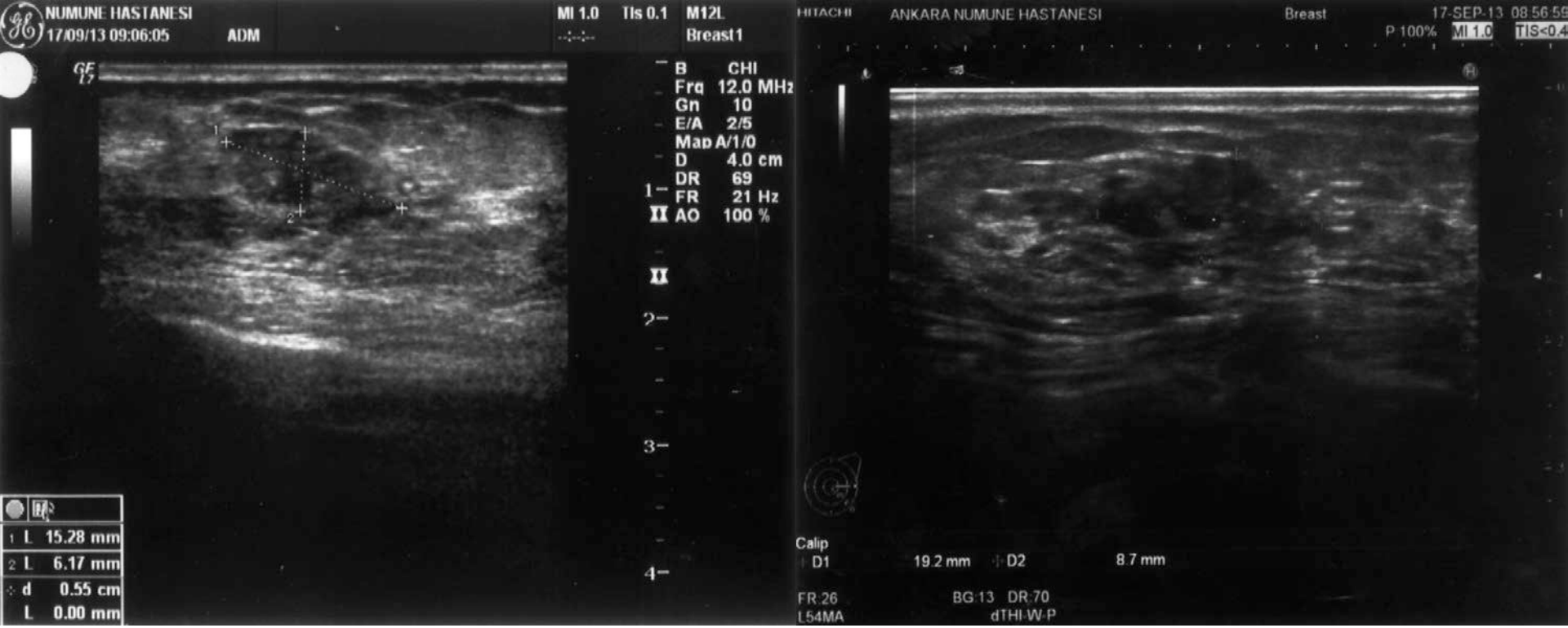

Sol meme ultrasonografisinde saat 5 kadranında yaklaşık 20x10 mm boyutlarında lobule konturlu kalsifikasyonlar içeren heterojen hipoekoik alan izlenmektedir(BI-RADS 5)

İyi Bir Mamografi Nasıl Olmalı?

Tecrübeli bir ekip

- Radyolog
- Teknisyen
- Medikal fizikçi

İyi Bir Mamografi Nasıl Olmalı?

- Mamografik inceleme her meme için mutlaka iki pozisyondaki standart mamogramları içermelidir (CC ve MLO).Protezli memede gerekli özel pozisyonlar mutlaka alınmalıdır.

- Gerekli görüldüğü taktirde incelemeye sorun çözücü mammografik pozisyonlar eklenmelidir.

Dijital Mamografinin Avantajları

- Kontrast rezolusyon yüksektir.
  - -KM de 1/40
  - -DM de 1/3400
- Daha düşük doz ile KM deki performans elde edilir.
- Daha kısa sürede çekimler tamamlanır.
- Alınan mamogramlar teknisyen veya doktor tarafından anında değerlendirilerek gerekirse ek grafiler alınır.
- Biopsi amaçlı işaretleme çalışmalarında sürenin kısa olması hastanın toleransını kolaylaştırır.
- Dedektör ve display fonksiyonlarının ayrı ayrı maniplasyonu mümkündür.
- Filmler bilgisayar aracılığı ile taşınabilir. İstediğiniz sayıda hard copy elde etmeniz mümkündür.

Türk Radyoloji Derneği Mamografi Standartları

İyi bir MLO grafi için ölçütler:

- (1) pektoral kasın superiorda geniş görünmesi ve anterior kenarı konveks olacak şekilde, meme başından onun posterioruna doğru çizilen hayali çizginin seviyesine ya da o seviyenin altına kadar uzanması
- (2) fibroglandüler doku posteriorundaki yağlı alanın görülmesi
- (3) derin ve yüzeysel meme dokularının (süperpozisyonu önleyecek şekilde) ayrılmış olması (4) harekete bağlı bulanıklık görülmemesi
- (5) inframammarian cilt katlantısının açık olması

İyi bir CC grafi için ölçütler şunlardır:

- (1) medialdeki tüm meme dokusunun görüntülenmiş olması,
- (2) meme başının görüntünün ortasında yer alması,
- (3) meme başı hizasında toraks duvarına kadar olan meme kalınlığının MLO'ya göre en fazla 1cm kısa olması ya da pektoral kasın görülmesi.

Mamografilerin Etiketlenmes

- Merkezin adı
- Yeri
- Hastanın Adı-Soyadı
- Doğum tarihi (ya da yaşı)
- Hastaya ait dosya ya da kayıt numarası ve
- İnceleme tarihi
- İncelemeyi yapan teknisyenin kimliği (isim ve soyisminin baş harfleri)
- Artefakt ya da defektlerin hangi ekranda (ya da kasette) olduğunun anlaşılması için ekran (kaset) numarası
- Bir merkezde birden fazla mamografi cihazı olması durumunda cihazın numarası (Romen rakamı ile)
- Sağ ve sol memeleri ve pozisyonu tanımlayan radyoopak işaretler

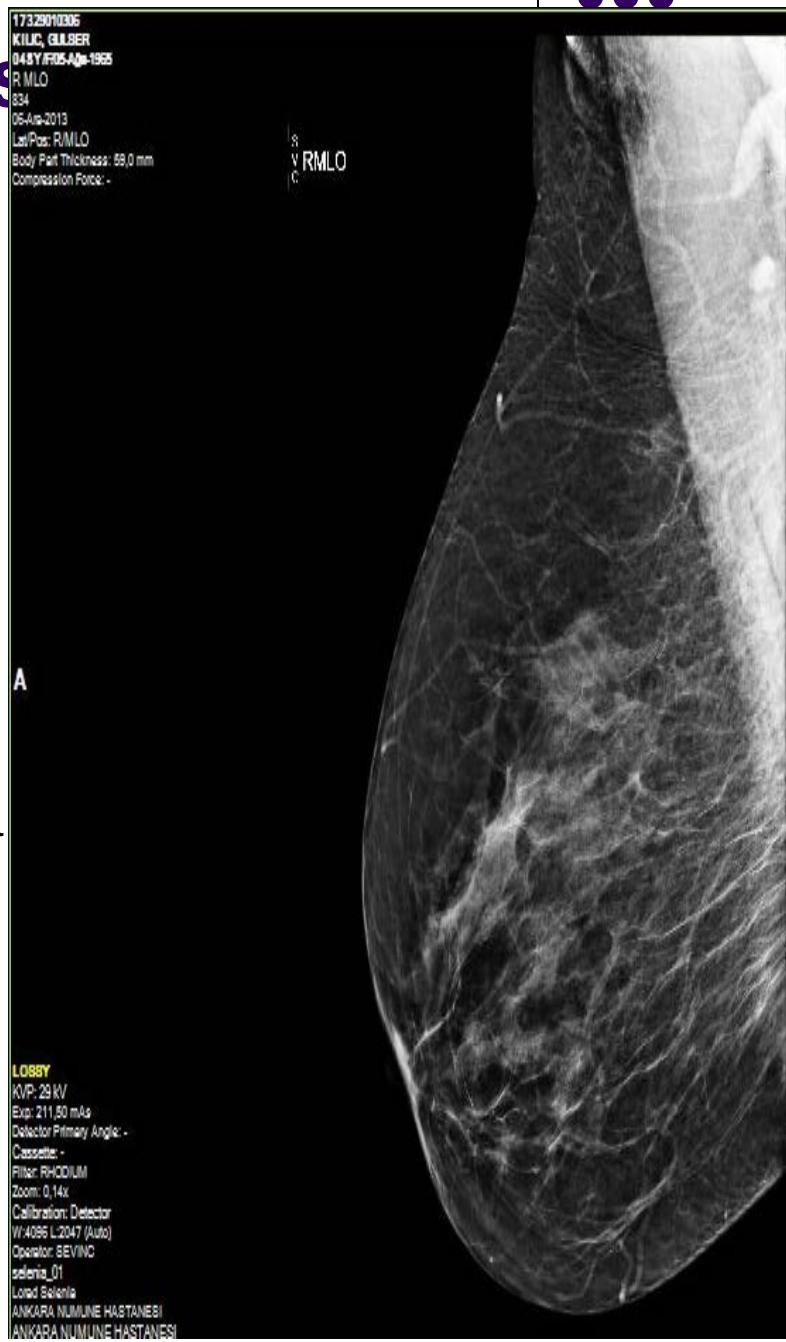

Raporlandırma

- Lezyonları tanımlamada ve raporlamada standardizasyona gerek vardır.
- Amerikan Radyoloji Koleji tarafından 1993 yılında mammografi bulgularının raporlamasında kullanılan terminolojiyi standardize etmek amacıyla “Breast Imaging Reporting and Data System” (BI-RADS) (Meme Görüntüleme Raporlama ve Veri Sistemi) adı altında bir tanımlama sistemi geliştirilmiştir
- 2003 yılında MG 4. versiyonu, USG ve MR için ilk versiyonları yayınlanmıştır.

BI-RADS Sınıflandırması (ACR-2003)

BIRADS 0- Tamamlanmamış; ek tetkik gerek (ilave grafi,US,
eski tetkikle karşılaştırma vb)

BIRADS 1- Normal (negatif bulgu)

BIRADS 2- Benign

BIRADS 3- Olası benign

BIRADS 4- Kuşkulu anormallik

4A- Az kuşkulu

4B- Orta kuşkulu

4C- Çok kuşkulu

BIRADS 5- Yüksek olasılıkla malign

BIRADS 6- Kesin malign (biyopsi ile kanıtlanmış, ancak

MAMOGRAFİDE ŞÜPHELİ BULGU

- Kitle
- Mikrokalsifikasyon
- Yapısal bozulma (distorsiyon)
- Asimetrik dansite (fokal veya global)
- Yeni gelişen dansite
- Tübüler dansite (dilate duktus)

Kitleler – Mamografik Görünüm

- Kitleler, her iki projeksiyonda da görüntülenebilen yer tutan lezyonlardır

- Tek projeksiyonda izleniyorsa, üç boyutlu olarak varlığı doğrulanıncaya kadar asimetri olarak tanımlanmalıdır

Tanımlanması beklenen kitle özellikleri

- ✓ Şekil (yuvarlak, oval, lobüler-ondular kontur, irregüler)
- ✓ Sınır (iyi sınırlanmış-iyi ve keskin sınırlı, mikrolobüle, örtülü, belirsiz-kötü sınırlı, spiküle)
- ✓ Dansite (yüksek dansite, izodens, düşük dansite, yağ içerikli radyolüsen)

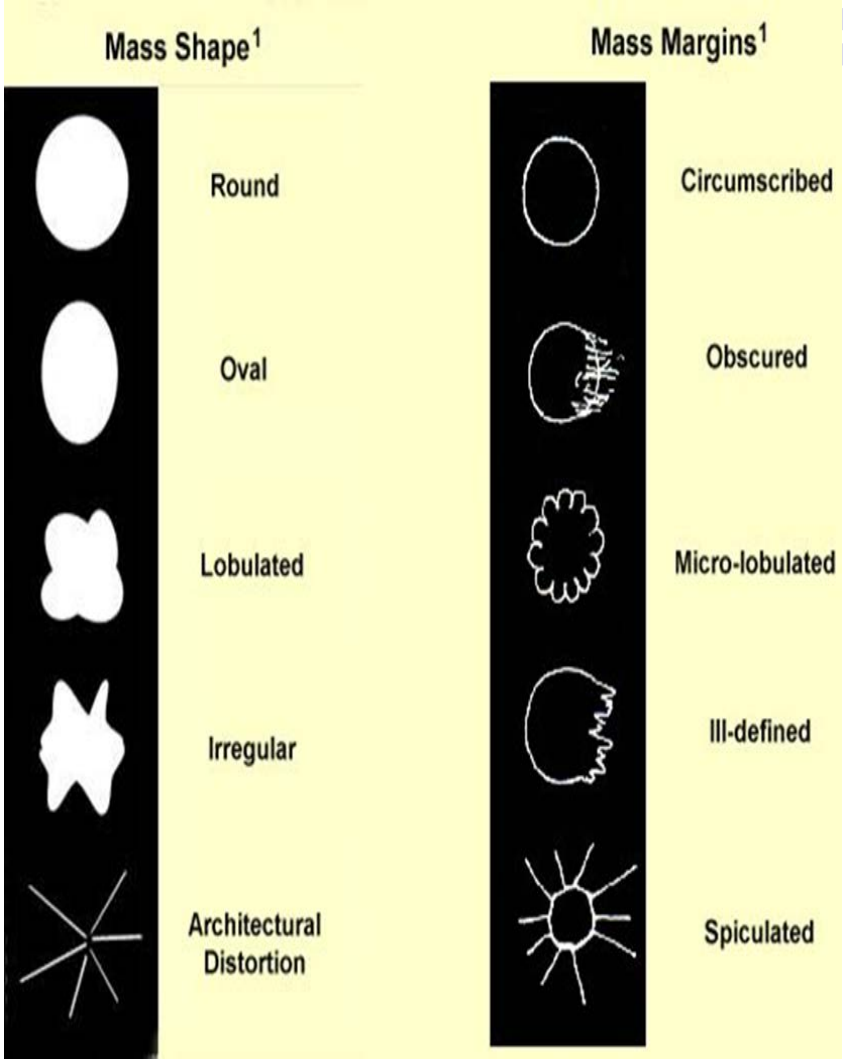

Kitleler - Ayırıcı Tanı (MG+US)

	Kontur Kenar MG+US	Şekil MG+US	Dansite, Ekopatern MG+US	Oryan-tasyon US	Lezyo arayüzey US	Pos. akus özellik US
Benign	Düzgün (İyi sınırlı)	Oval	Eşit Düşük Yağ içerikli Anekoik Hiperekoik	Paralel (yatay)	Keskin	------
Malign	**Kötü sınırlı** -Mikrolobüle -Belirsiz -Açılı -Spiküle	Yuvarlak Düzensiz	Yüksek Kompleks	Dikey	Ekojenik halo	Gölge Kombine
Şüpheli	-----	Lobüle	İzoekoik Hipoekoik	----	-----	Güçlenme Özellik yok

AKCİĞER GRAFİSİ: Akciğer alanlarında peribronşial fibrotik değişiklikler izlenmektedir. Aktif radyopatolojik değişiklik saptanmamıştır. Kalp boyutları artmiştır.

TÜM VÜCUT KEMiK SiNTiGRAFiSi
İskelet sisteminde met lehine görünüm izlenmemiştir.

ABDOMİNAL USG: Normal

SAĞ MEME BASİT MASTEKTOMİ

SAĞ SLNB: Reaktif Lenfoid Hiperplazi

.

SOL MEME İNTRAOPERATİF FROZEN SECTİON:
Duktal Karsinoma İn Situ

SOL MEME BASİT MASTEKTOMİ

SOL SLNB: Reaktif Lenfoid Hiperplazi

PATOLOJİ SONUCU:

SAĞ MEME: İnvaziv Lobüler Karsinom, Grade I, Skor 5

SOL MEME: Duktal Karsinoma İnsitu, Yüksek Grade'li
(Komedo, Solid ve Kribriform Varyant)
Lobüler İntraepitelyal Neoplazi (LIN1)

Tümörde perinöral invazyon izlenmiş, vasküler boşluk invazyonu gözlenmemiştir.

Meme Eksizyon ve Mastektomi Materyallerinde Patolojik Değerlendirme

Dr. Esra ÖZHAMAM

Dr. Gamze ERKILINÇ

ANEAH Patoloji Kliniği

MATERYALLERİN GÖNDERİLMESİ

- Meme koruyucu cerrahi materyalinde üç cerrahi sınır sütürle işaretlenmeli, hangi sütürün hangi yönü gösterdiği ve materyalin hangi memeye ait olduğu istem formunda mutlak belirtilmelidir.

- Aksillanın mastektomi üzerinde olmadığı materyallerde aksilla yönü işaretlenmelidir.

- Aksiller diseksiyon materyalinde lenf nodlarının seviyelendirilerek incelenmesi isteniyorsa cerrah tarafından gerekli işaretler konulmalıdır.

MATERYALLERİN GÖNDERİLMESİ

- Tru-cut biyopsiler, insizyonel ve eksizyonel biyopsiler ve lumpektomi materyalleri işlem yapılır yapılmaz hacminin en az iki katı miktarda %10 tamponlu formalin içerisinde konulup süratle gönderilmelidir.

- Mastektomi materyali ideal olarak taze ve ameliyattan sonra ilk yarım saat içinde gönderilmelidir.

- Bunun mümkün olmadığı durumlarda sadece mastektomi materyallerine sınırlı olmak üzere posteriordan geçen tek bir kesi yapılmalı ve materyal hacminin en az iki katı miktarda% 10 tamponlu formalin içerisinde konulup süratle gönderilmelidir.

- Formalin içinde bile olsa santral alanlar sitolize uğrayacağından materyal en kısa sürede patolog tarafından dilimlenmelidir.

MATERYALLERİN GÖNDERİLMESİ

- Kozmetik nedenlerle alınmış bile olsa tüm meme spesmenleri tazeyken taranmalıdır.

- Fiksasyondan sonra tüm doku sertleşeceğinden küçük lezyonların tespit edilmesi zor olabilir.

- İğne biyopsiler haricinde tüm meme spesmenlerinin dış yüzeyleri fiksasyondan önce mürekkeple boyanmalıdır. Cerrah tarafından belirtilen her cerrahi sınırın farklı renkle boyanması tekrar parça alınması gereken durumlarda oryantasyonu kolaylaştıracaktır.

- Çoğu zaman kaba değerlendirmeyle saptanamayan lezyonlar dikkatli bir disseksiyon ve yeterli sayıda kesit

Materyal patoloğa ulaştığında…

1. Tartılır, boyutları ölçülür ve biyopsinin türü belirlenir.
2. Radikal mastektomi vakalarında aksiller yağ dokusu laterali belirlemek için kullanılır. Meme ayrı, aksilla ayrı omak üzere boyutları ölçülür.
3. Basit mastektomilerde bile, materyale dahil olabilecek alt aksiller lenf nodları materyalin lateral kısmında aranmalıdır.

FİKSASYONDAN SONRA

1- Ertesi gün tümörden ve memeye ait kadranlardan örnek alınır.

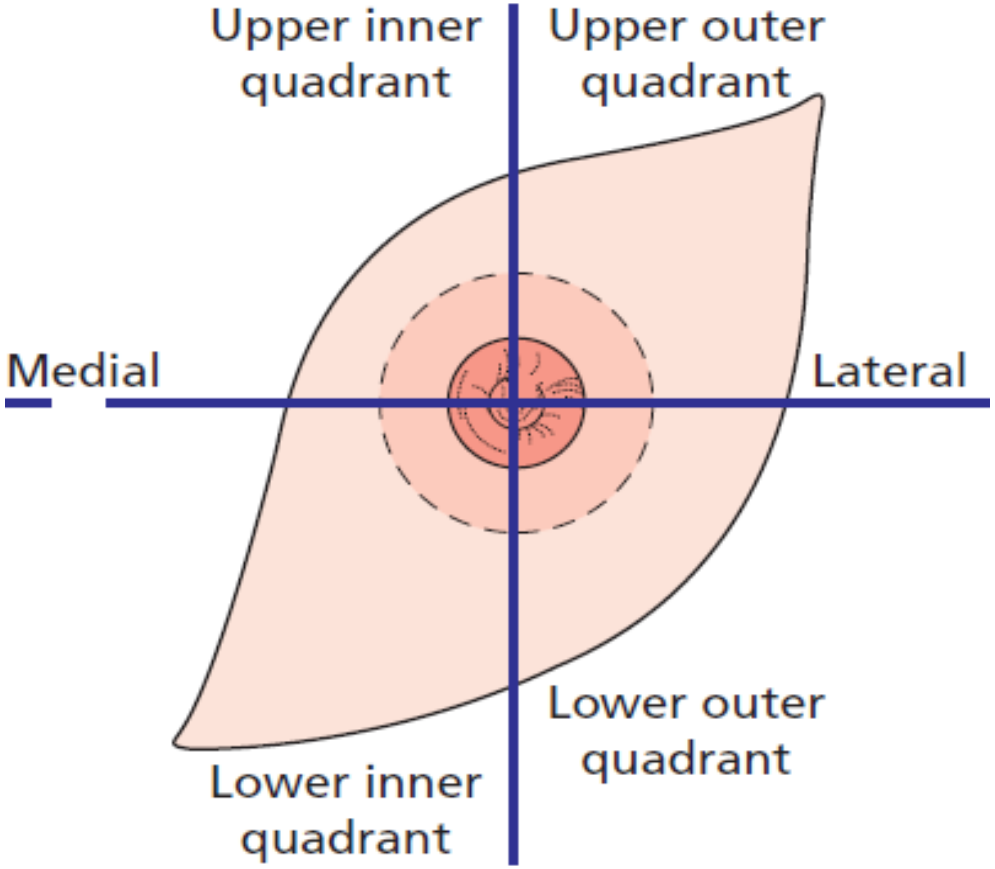

Mastektomi

Deri elipsi incelenir. Boyut varsa renk değişikliği, retraksiyon, ülserasyon, eski insizyon skarı, deri üzerindeki lezyonlar not edilir. İnsizyon skarının yeri, uzunluğu, meme başına uzaklığı, durumu (taze, eski, sütüre) belirtilir.

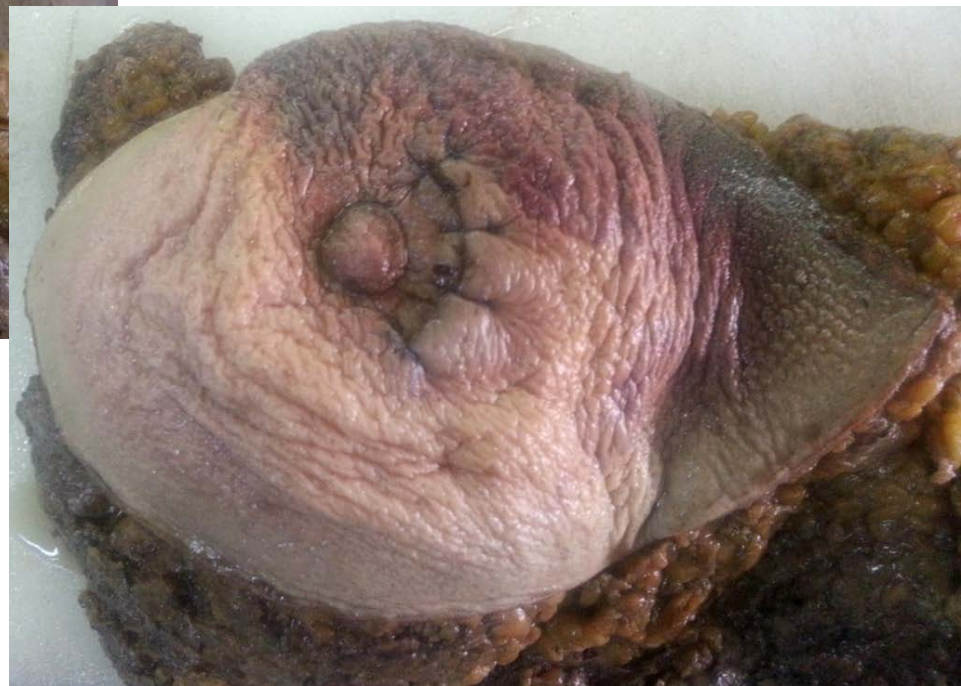

Meme başı

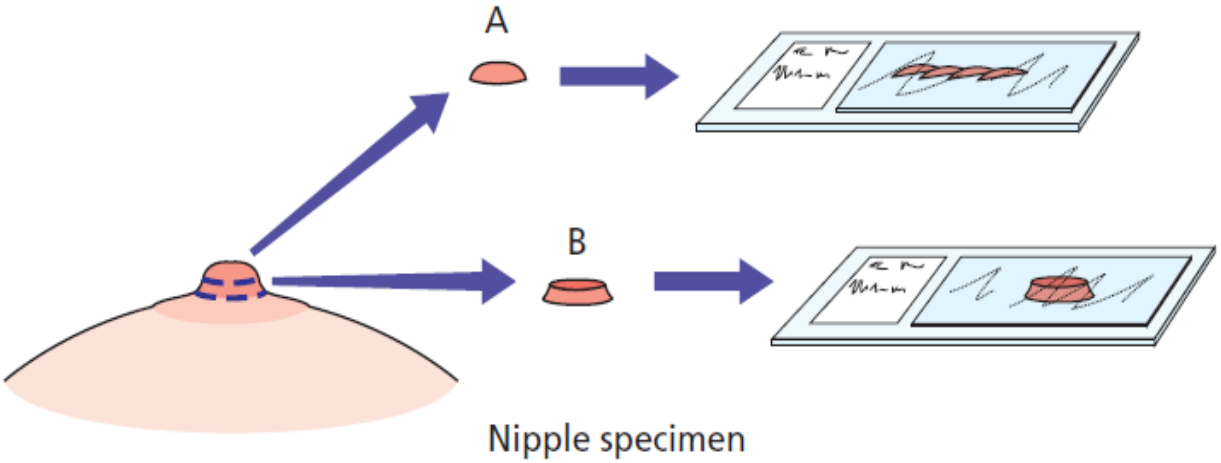

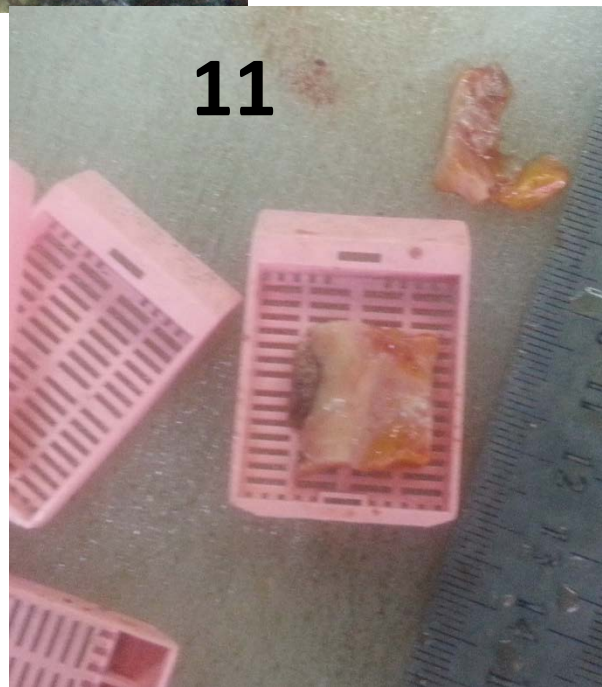

Meme derisi, başı ve areolaya ait değişiklikler

Anteriorda deri dışı izlenen yumuşak doku cerrahi sınır gerekiyorsa (lezyon/tümör bu alana yakınsa) o da boyanmalıdır.

Poş alanı ve/veya tümöre ait özellikler

Materyal taze ise arka yüzden 4-5 mm.lik aralarla dilimlenir. Tümör, eski tümör kavitesi ya da başka bir lezyon saptandığında, boyutları, rengi, kıvamı, meme başına, deri, fasyaya ve diğer sınırlarla ilişkisi ve mesafesi tarif edilmelidir. Tümörün poş alanında olup olmadığı kaydedilmelidir.

Tümör ve poş alanı

Biyopsi kavitesi (poş alanı), makroskopik olarak inceleme ve ilk biyopsi raporundaki tümör özelliklerine göre (cerrahi sınırlar, in-situ karsinoma vb.) örneklenmelidir.

Çoğu durumda tek bir kesit yetersiz kalır, optimal örnekleme genellikle 4 kesitten az olmamalıdır.

Tümör

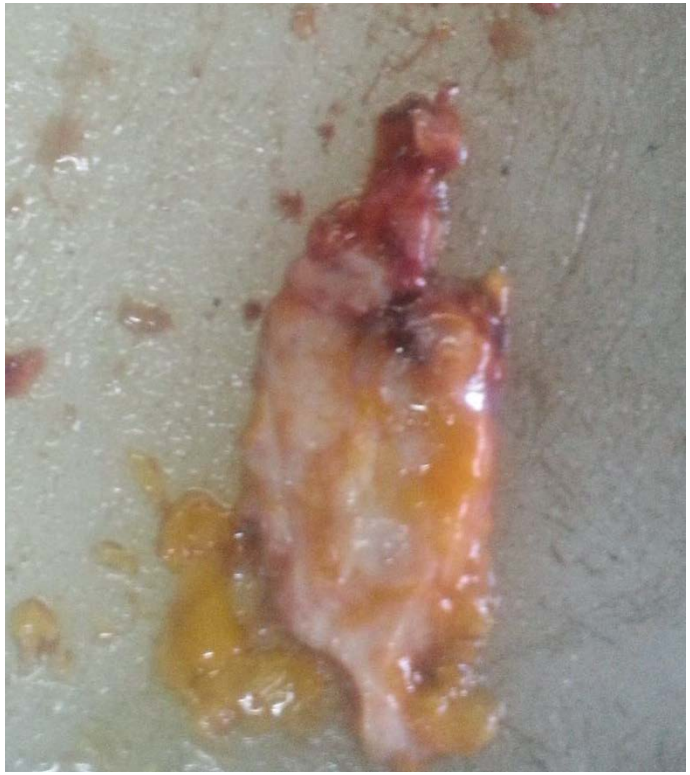

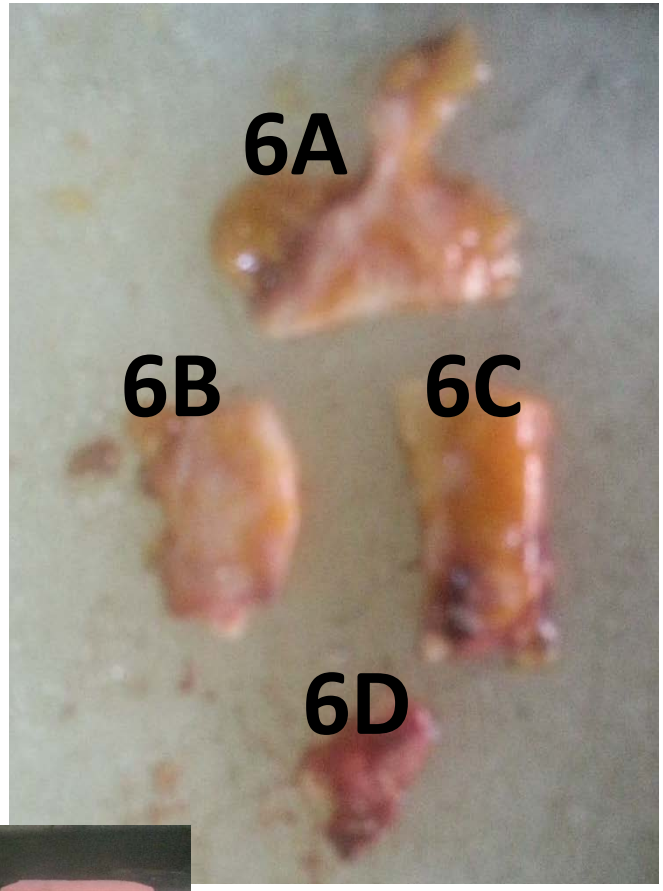

Tümör 2 cm ve altında ise tamamen, daha büyükse her cm başına en az bir parça alınarak örneklenmelidir.

Birden fazla lezyon varsa bunların her biri ve aradaki meme dokusu da ayrı ayrı örneklenmelidir.

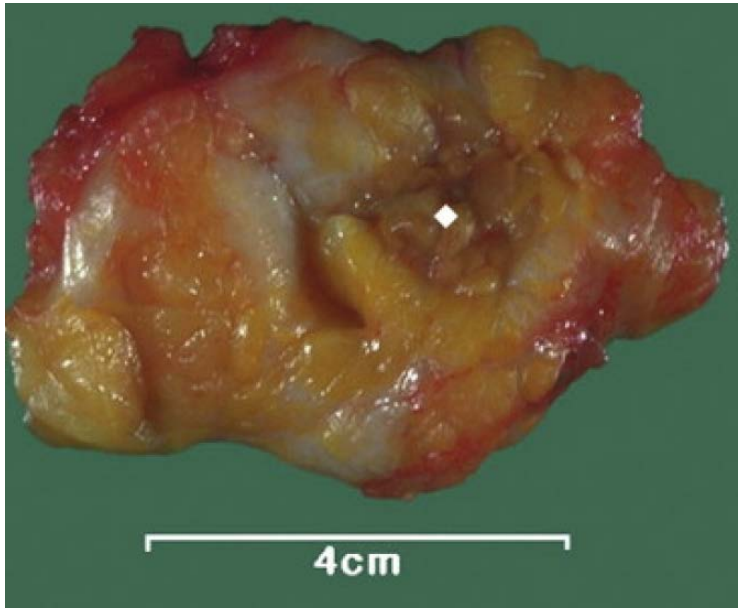

Memede abse

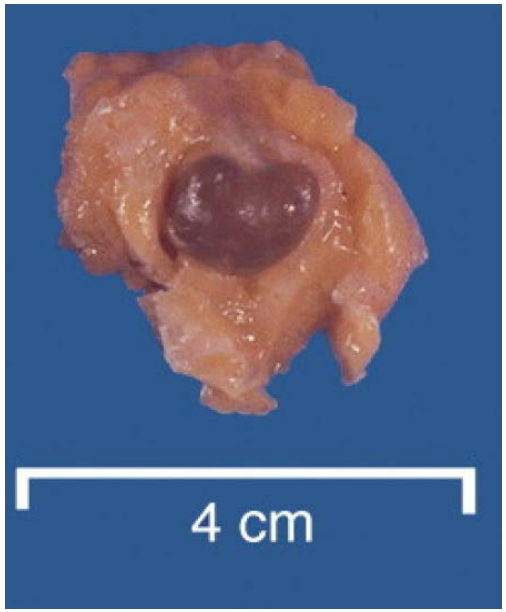

Fibrokistik değişiklikler

Fasya

Tümör mümkünse cilt ve fasyaya en yakın olduğu bölgelerde cilt ve fasya ile birlikte örneklenmelidir.

- Derin sınır dik örneklenmeli ve 1 mm salim mesafe bile negatif kabul edilmelidir.
- Eğer derinde kas mevcut ise cerrahi sınır olarak kas dokusu örneklenmelidir.
- Derin cerrahi sınırda makroskopik tutulum yoksa tümöre en yakın alandan (fasya yoksa kas) bir örnek yeterlidir.
- Fasya ya da kasta makroskopik olarak tutulum şüphesi varsa yeteri kadar örneklenmelidir.

Aksiller bölge

Aksiller disseksiyon içermeyen basit mastektomilerde materyalin lateralinde alt aksillaya ait lenf nodlarının var olma ihtimali gözönüne alınarak incelenmelidir.

- Aksiller disseksiyon genellikle **10-20** lenf nodülü içerir. Aksilla diseksiyonu çok sınırlı tutulduğunda ya da neoadjuvan kemoterapiye bağlı olarak lenf nodu sayısı az olabilir. Bu durum cerrah ile iletişim kurularak çözülür.

- **Birden fazla tümör varsa her tümör için aynı işlem tekrarlanır.**
- Alınan örnekler tümör ya da kavite örneklerinden uzak olmalıdır.
- Bunun dışında makroskopik olarak farklı görülen her alandan örnek alınmalıdır.

FM palpabl memede kitle (35Y altı)

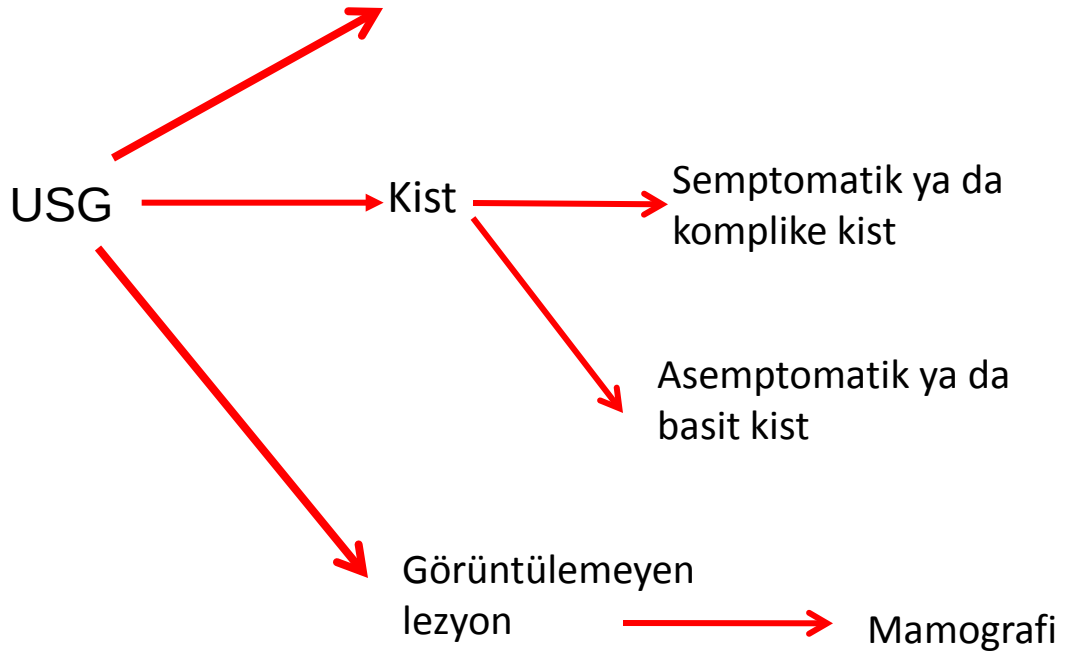

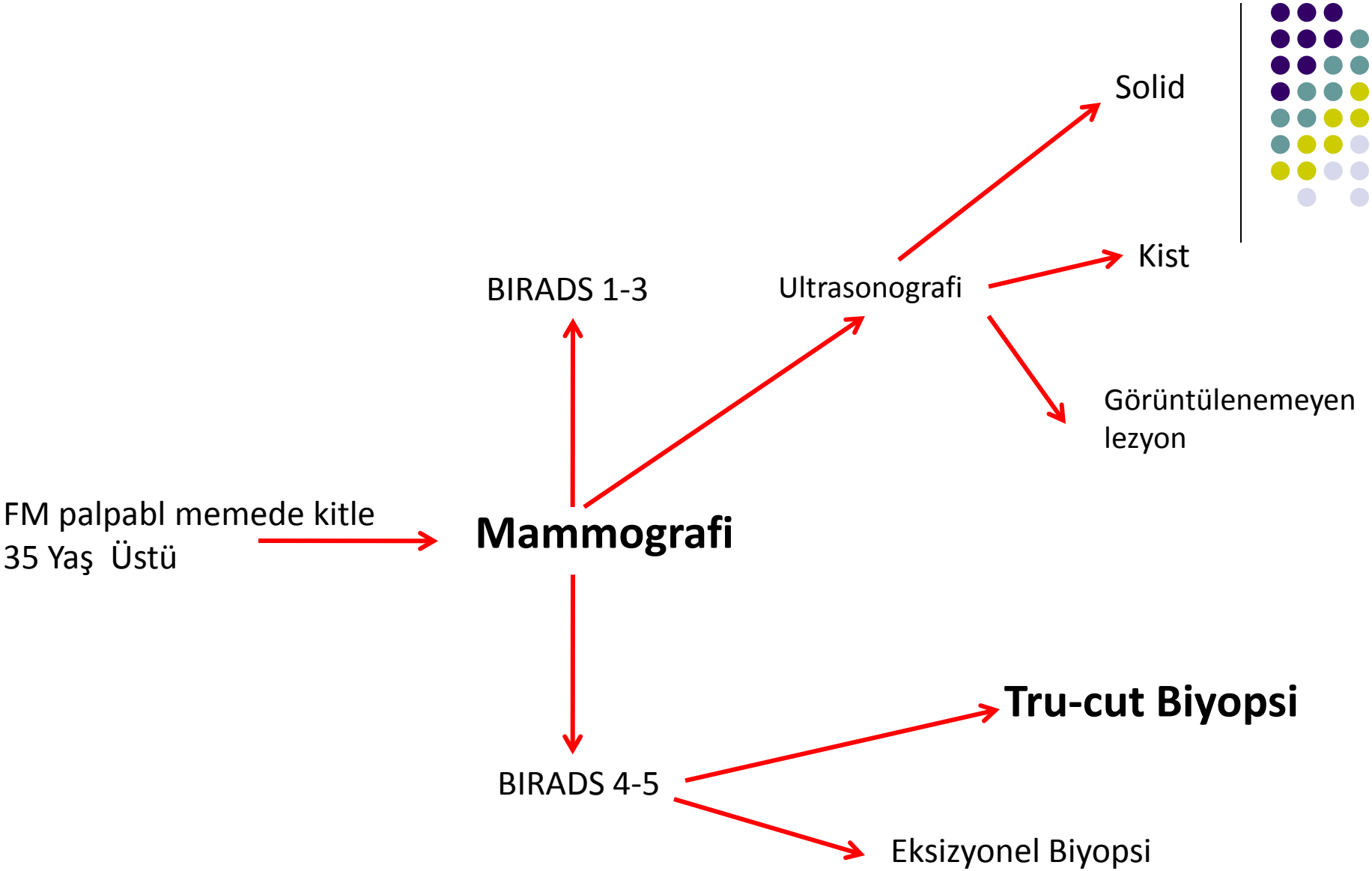
Solid
Kist
BIRADS 1-3
Ultrasonografi
Görüntülenemeyen lezyon
FM palpabl memede kitle
35 Yaş Üstü
Mammografi
Tru-cut Biyopsi
BIRADS 4-5
Eksizyonel Biyopsi

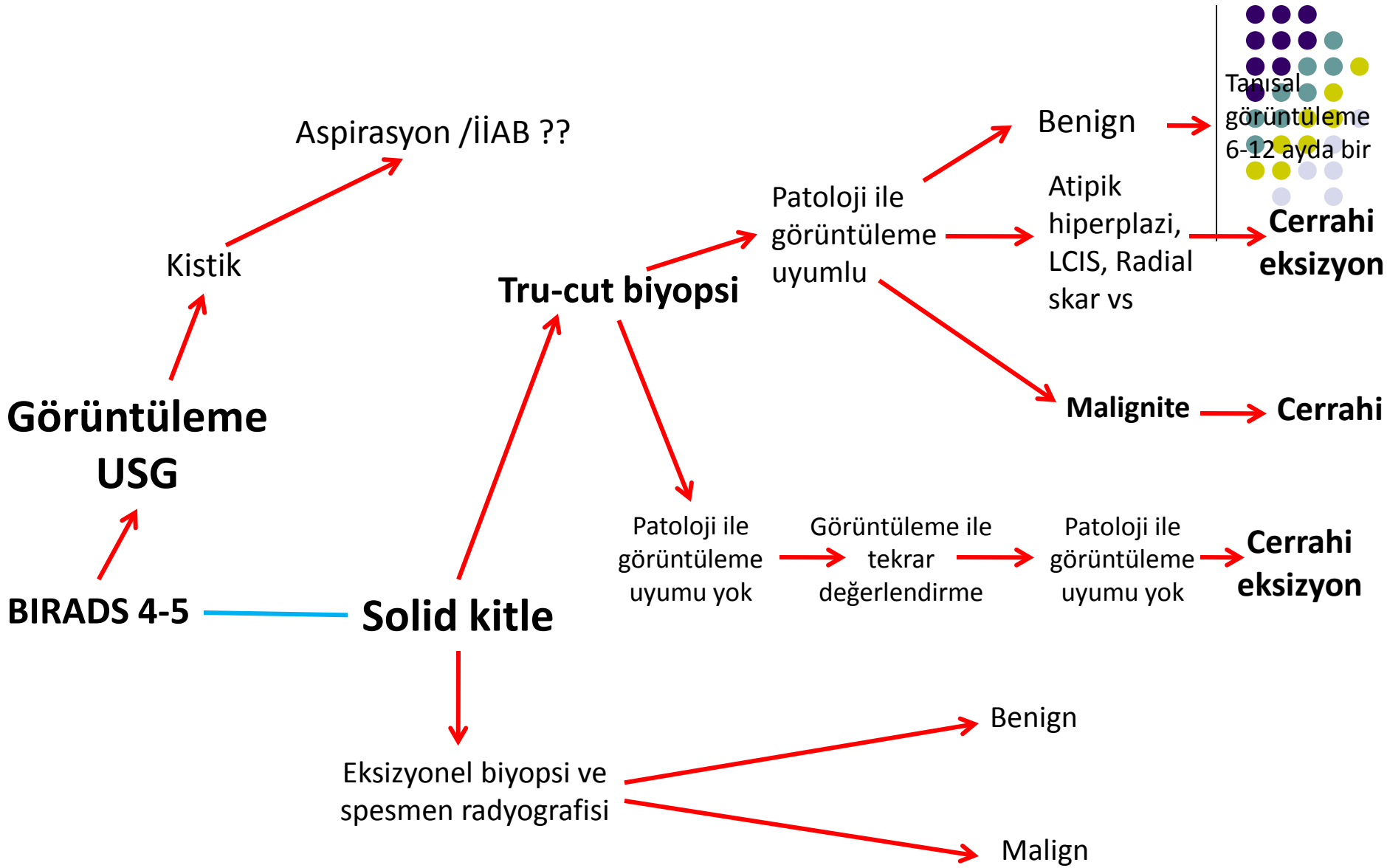
Aspirasyon /İİAB ??
Kistik
Görüntüleme USG
BIRADS 4-5
Solid kitle
Tru-cut biyopsi
Patoloji ile görüntüleme uyumlu
Benign
Tanısal görüntüleme 6-12 ayda bir
Atipik hiperplazi, LCIS, Radial skar vs
Cerrahi eksizyon
Malignite
Cerrahi
Patoloji ile görüntüleme uyumu yok
Görüntüleme ile tekrar değerlendirme
Patoloji ile görüntüleme uyumu yok
Cerrahi eksizyon
Eksizyonel biyopsi ve spesmen radyografisi
Benign
Malign

NONPALPABL LEZYONLARA TANISAL YAKLAŞIM ALGORİTMALARI

- AÜ, 46y, evli, 2 çocuklu, 2 düşük
- **Şikayeti:** Kasım 2012 de tarama MG yapılmış
- **Özgeçmiş:** 2013’de TAH + BSO
- Emzirme (+),OKS (-), HT (-)
- 1 paket sigara/ gün/30 yıl
- **Soygeçmiş**: Hala Meme CA

- **Tarama MG (06.11.2012):** Sağ meme retroareolar bölgede milimetrik kalsifikasyon mevcuttur. **Sağ meme üst orta hatta gruplaşma yapmış multiple kalsifikasyonlar izlenmektedir.**

- **USG (06.11.2012):** Sağ meme üst orta hat areola kenarından 4 mm, üst dış kadran areola kenarından 3.8 mm ve 5 mm, alt orta hat areola kenarında 4.5 mm anekoik kistler izlenmektedir. Üst orta hat areola kenarında yakın ekojen yağ lobülü mevcuttur. Sol meme dış orta hat areola kenarına 3 cm uzaklıkta 8 mm ve 7.7 mm, aynı hiza areola kenarında 5 mm anekoik kistler mevcuttur.

- Hastaya Stereotaksi eşliğinde eksizyonel biyopsi öneriliyor, hasta kabul etmiyor.

- Aralık 2013 ‘te hastanemize başvuruyor.

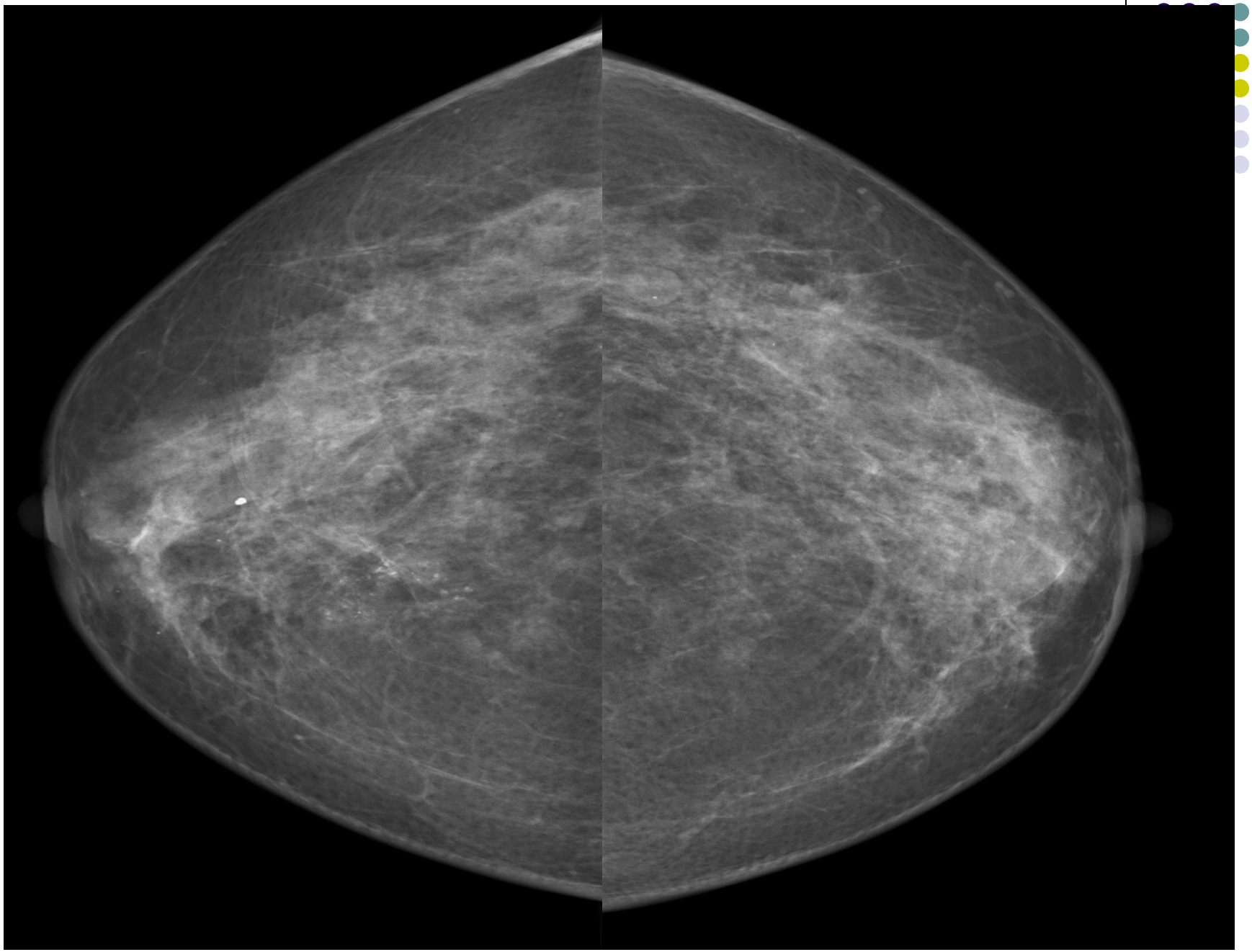

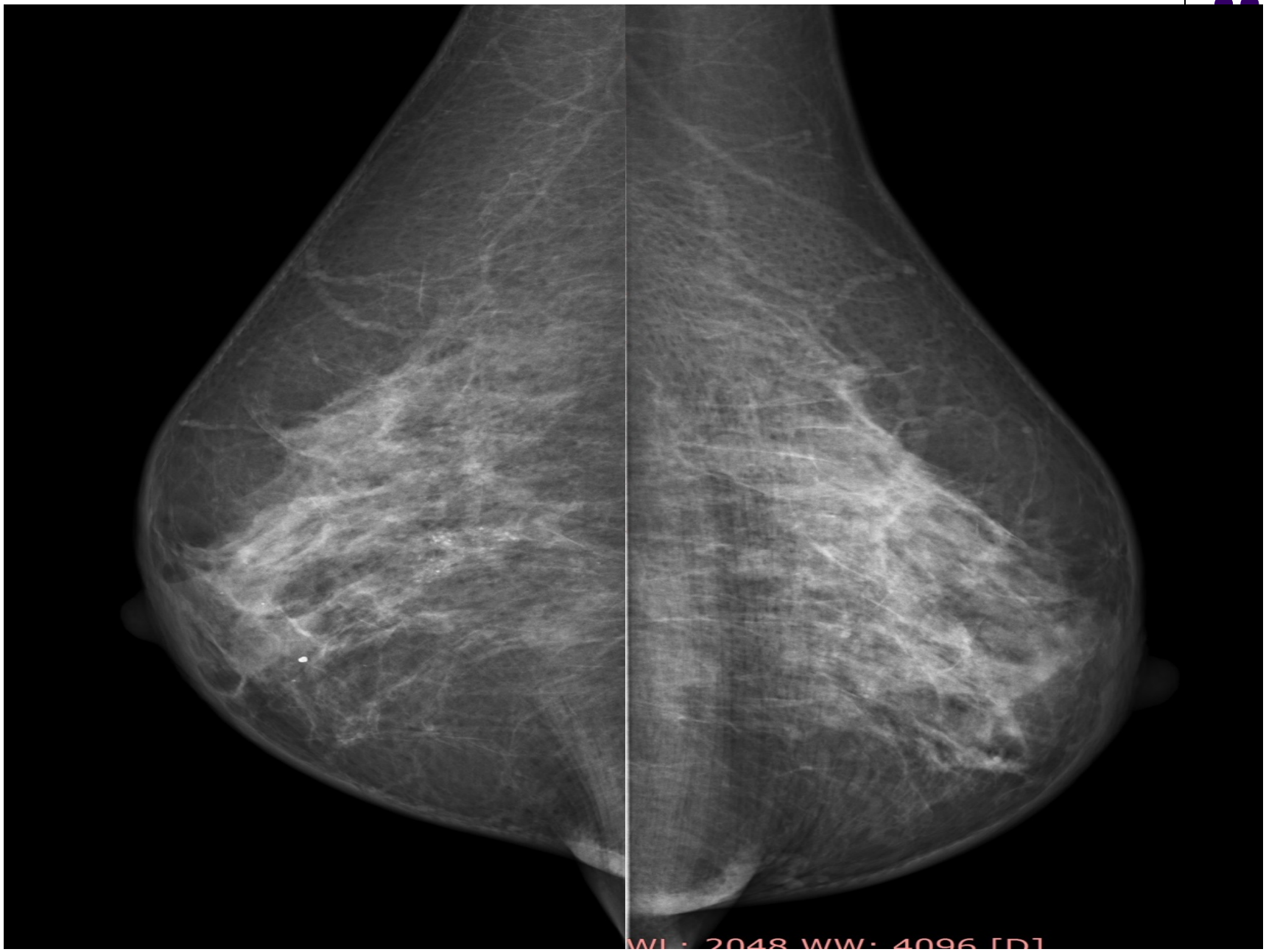
WL: 2048 WW: 4096 [D]

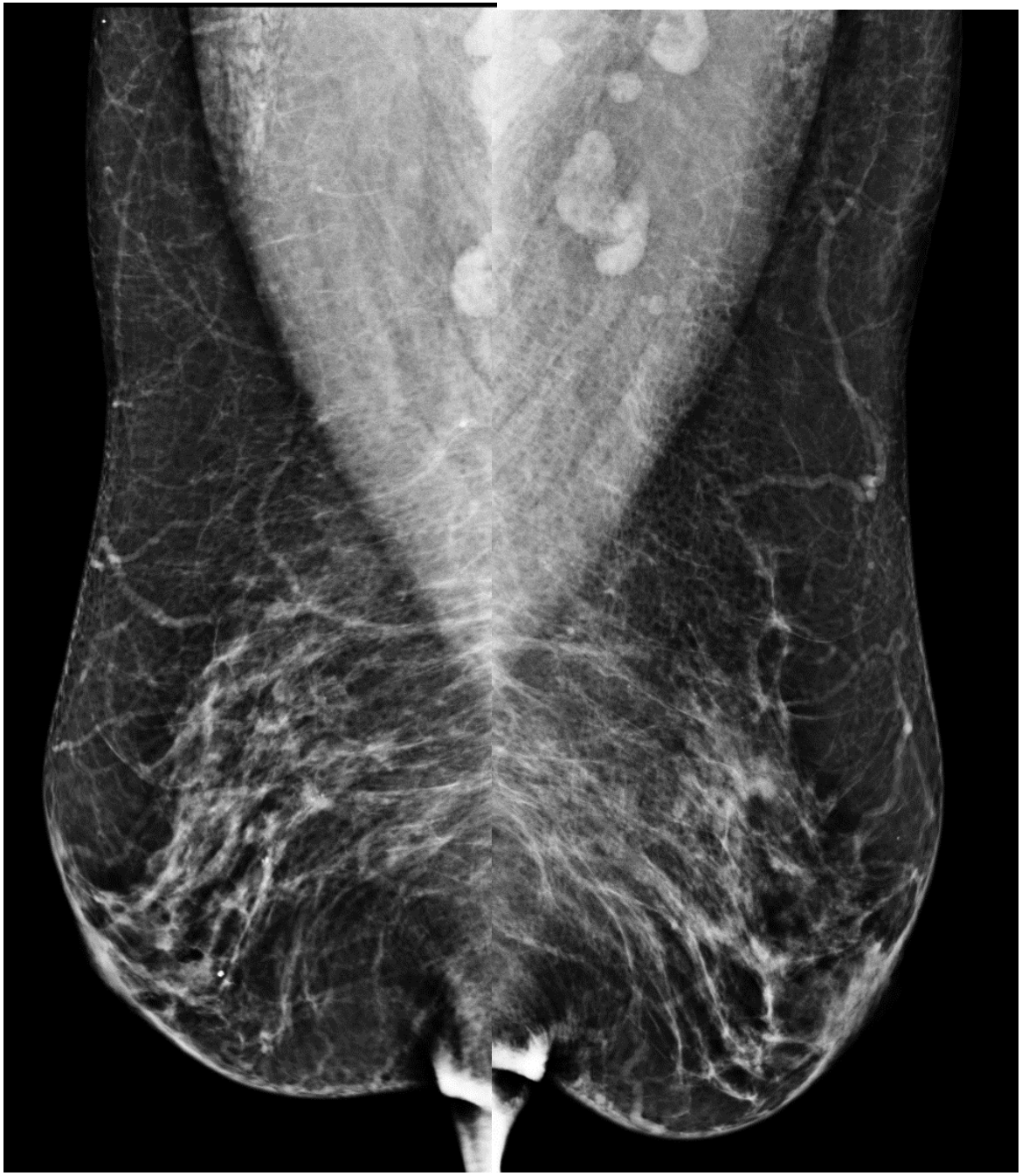

Bilateral MLO Mamografi Tetkiki

- Sağ memede iç-orta kadranda gruplaşmış bir kısmı yuvarlak morfolojide bölgesel mikrokalsifikasyonlar

BI-RADS 4A

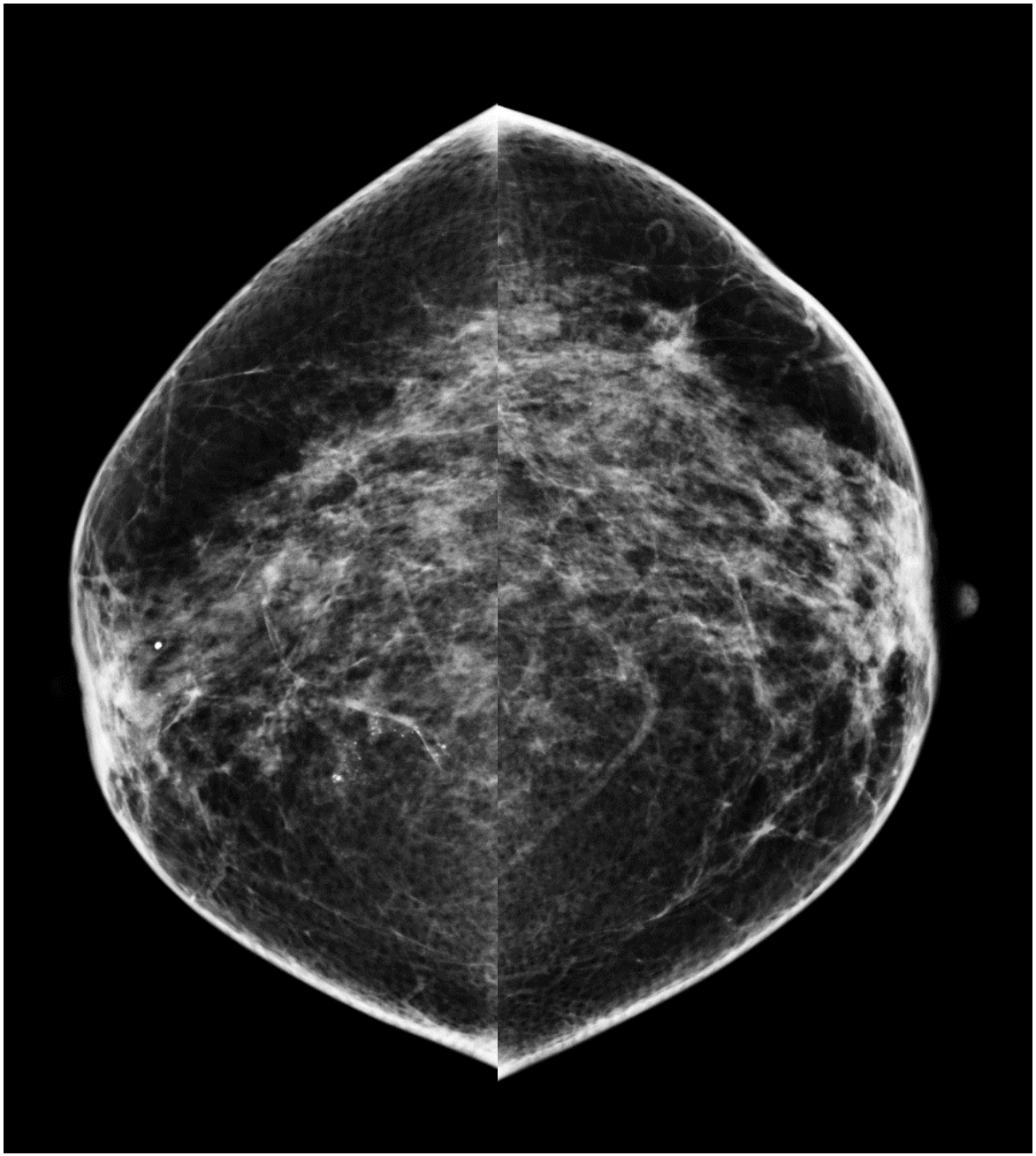

Bilateral CC Mamografi Tetkiki

- Sağ memede iç-orta kadranda gruplaşmış bir kısmı yuvarlak morfolojide bölgesel mikrokalsifikasyonlar
- **BI-RADS 4A**
- Sol meme dış kadranda düzensiz konturlu nodüler lezyon
- **BI-RADS 4C**

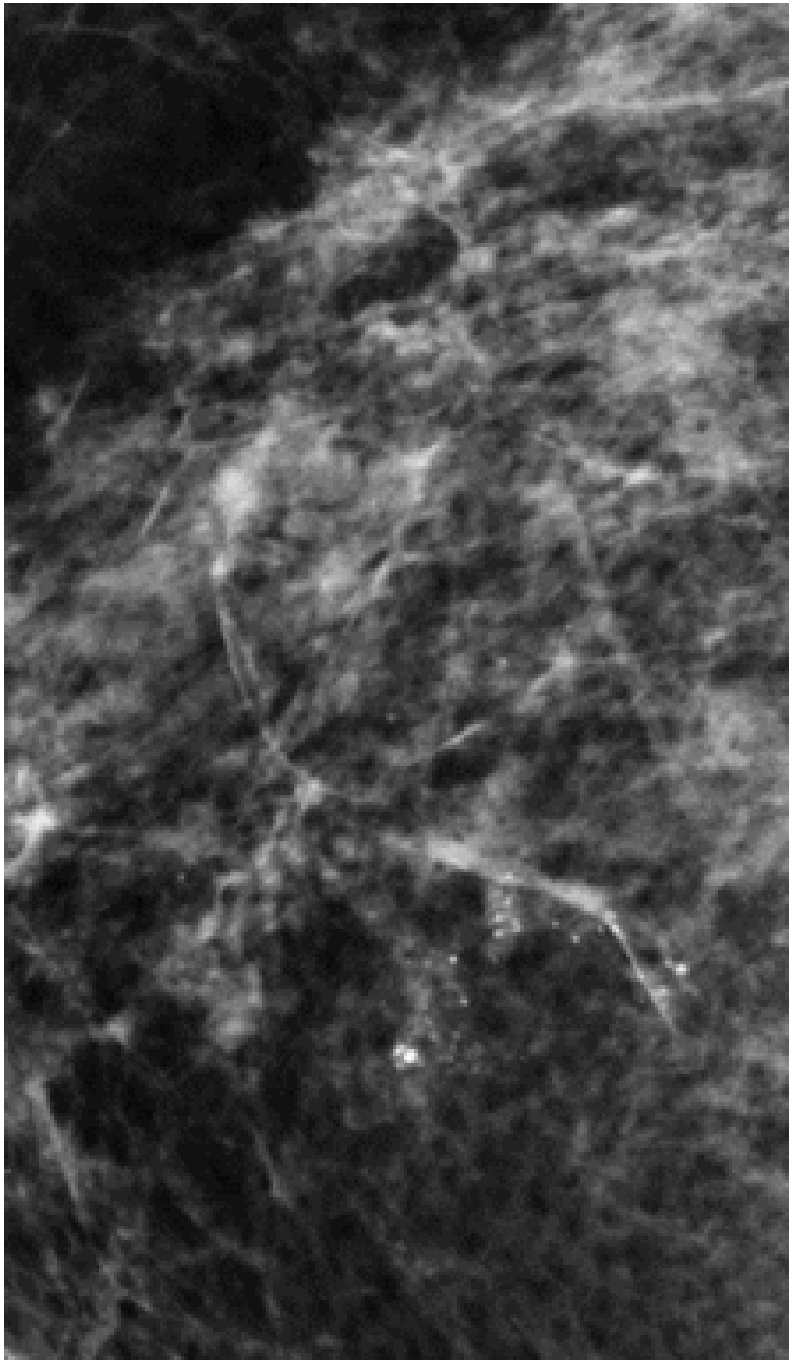

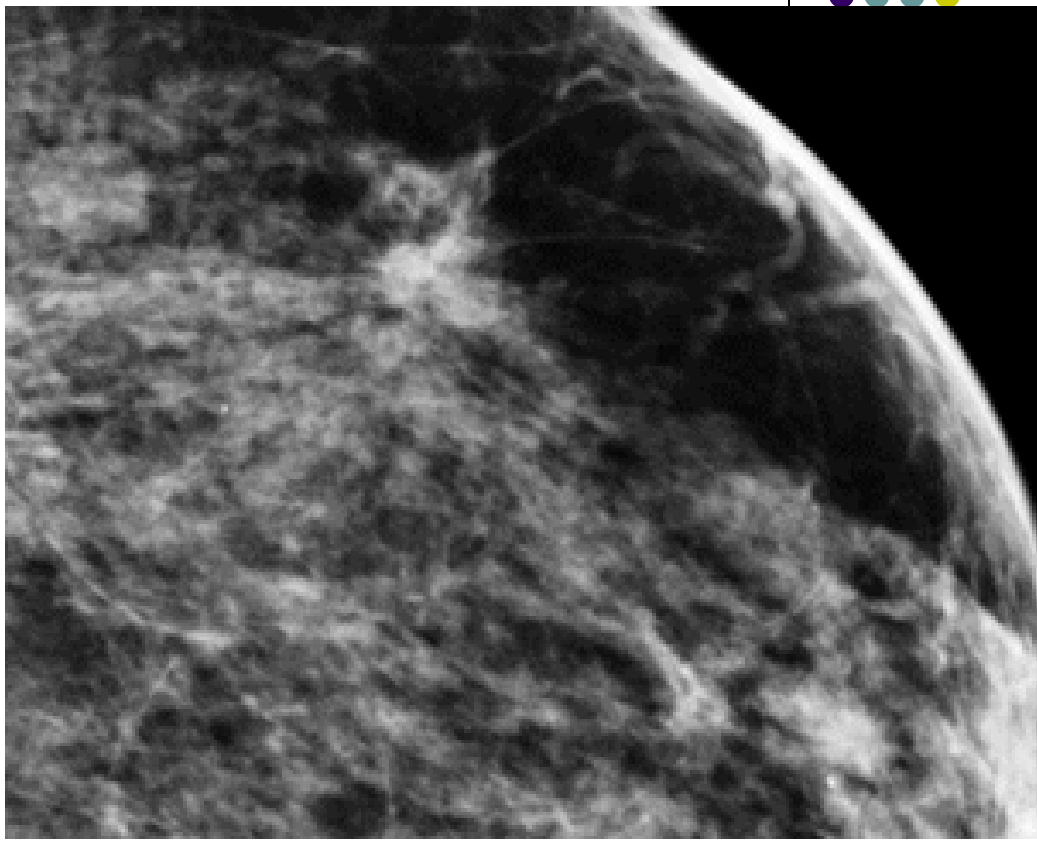

Spot Kompresyon
Magnifikasyon Grafisi

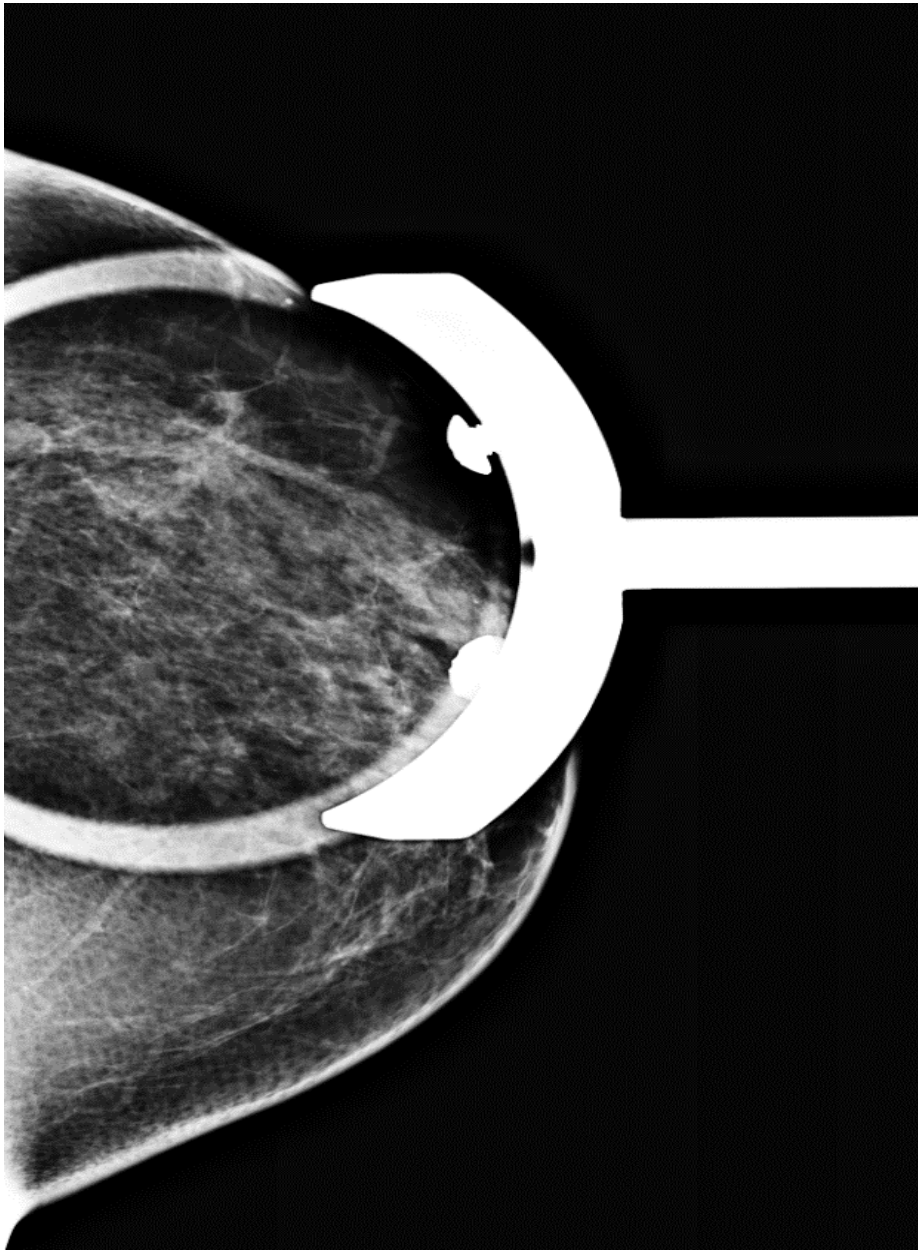

Spot Kompresyon Grafisi

MEME KALSİFİKASYONLARI NEDEN ÖNEMLİ?

- Meme kanserinin tek bulgusu !!
- Histolojik değerlendirmede Meme CA %50-80’nde kalsifikasyon tespit +
- İn situ karsinomların %70’i sadece mikrokalsifikasyonlar ile bulgu vermektedir.

Eur Radiol 2000; 10:327-330.

Kalsifikasyon Tespiti

- Yüksek kalitede mamografi (dijital mamografi)
- Uygun pozisyon
- Uygun doz
- Standart pozisyonlara ilave (spot- magnifikasyon)

- Dijital mamogramda workstationda, kontrast-pencere ayarları yapılabilir. Zoom yapılarak kalsifikasyon morfolojisi incelenebilir.

Raporlamada

Kalsifikasyon lokalizasyonu

Kalsifikasyon dağılım

Morfolojik özelliği

Eşlik eden bulgular

Önceki tetkiklerle karşılaştırma (stabilite?)

SONUÇ: BIRADS ……

BI-RADS KALSİFİKASYONLAR

- Morfolojik özelliklerine göre
- Meme içindeki dağılımlarına göre

değerlendirilir.

DAĞILIM

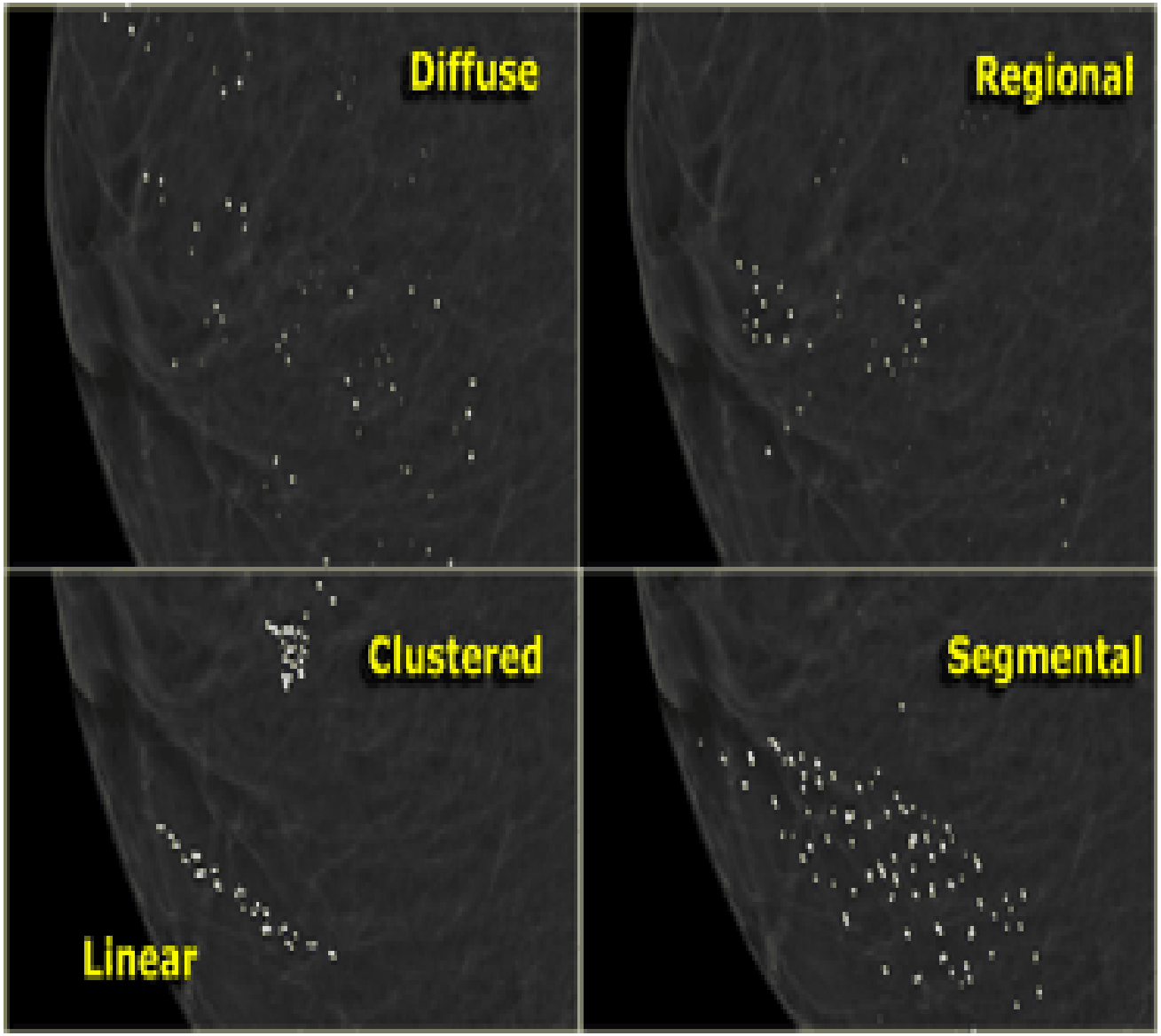

- Breast Imaging Reporting and Data System® (BI-RADS®) Atlas
  The Breast Imaging Reporting and Data System® (BI-RADS®) Atlas is a quality assurance guide to standardize breast-imaging reporting and to facilitate outcome monitoring.

Morfolojik özelliklerine göre

BI-RADS 4 Malignite olasılığı <%3-94 (ACR)

Karakteristik kanser özelliği yok, şüpheli

- Amorf kalsifikasyonlar
- Kaba –heterojen kalsifikasyonlar

Amorf Kalsifikasyonlar

- Belirli şekilleri olmayan,
- Pudramsı,
- İnce toz halinde
- <0.1mm

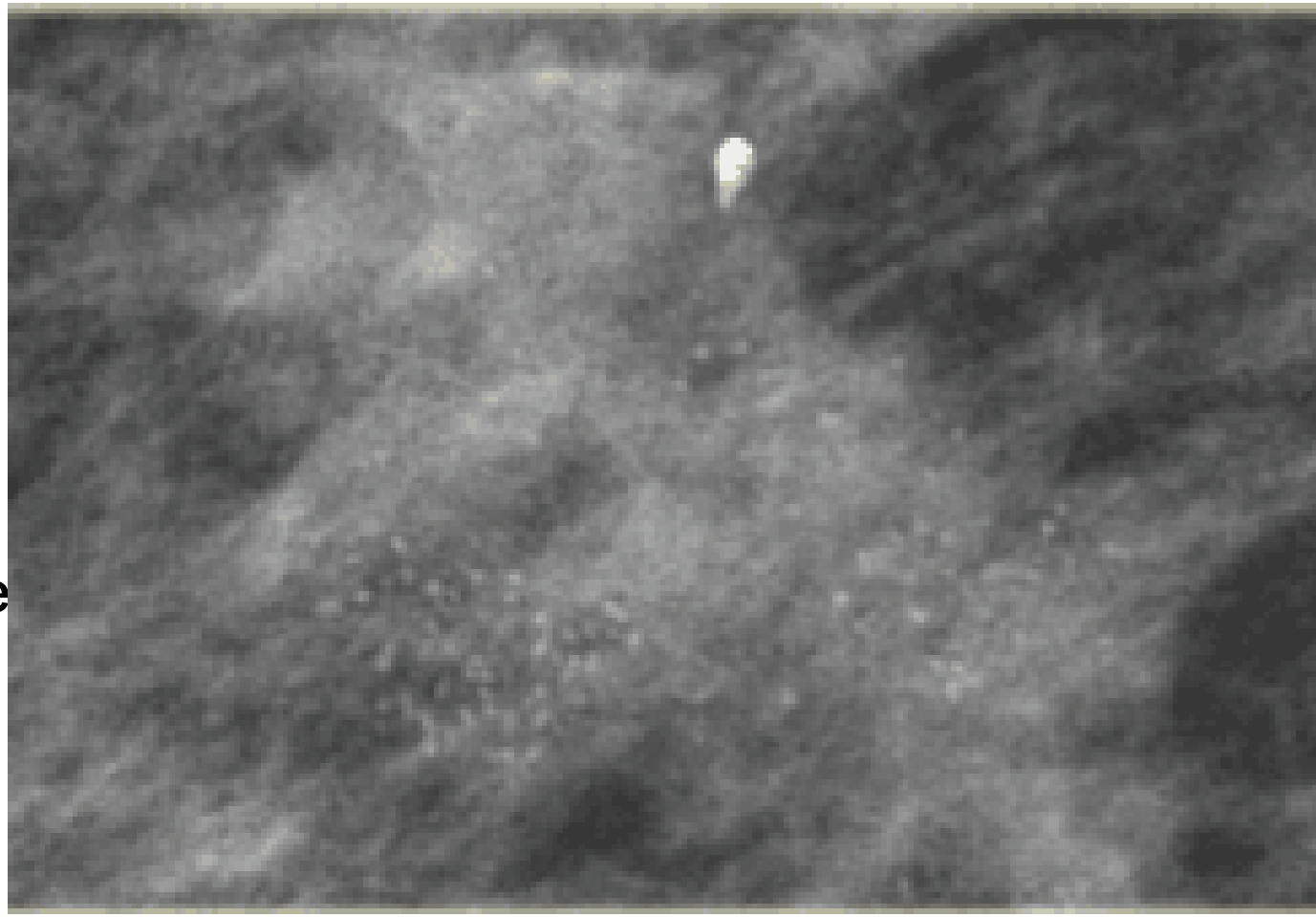

Kaba heterojen kalsifikasyonlar

- kaba, irregüler
- ->0.5mm,
- Stromal kalsifikasyon

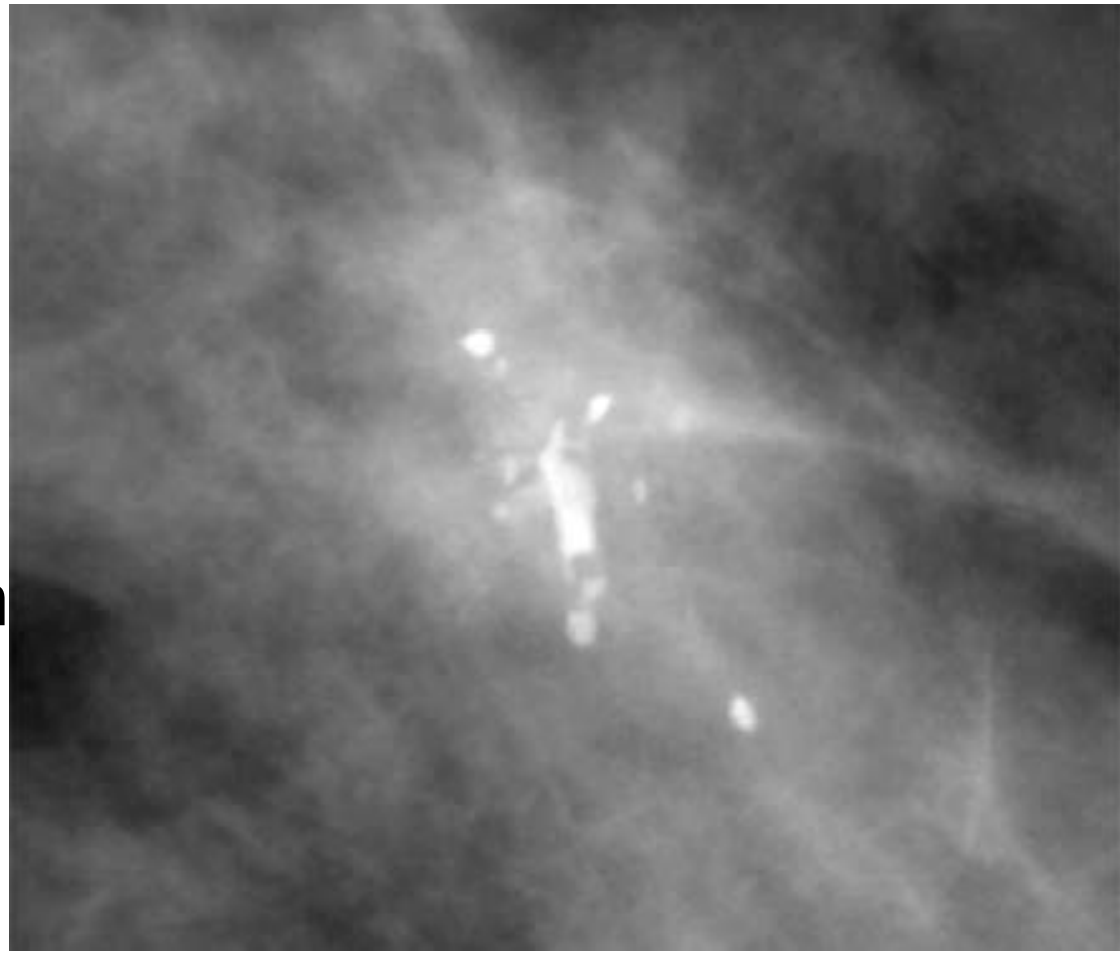

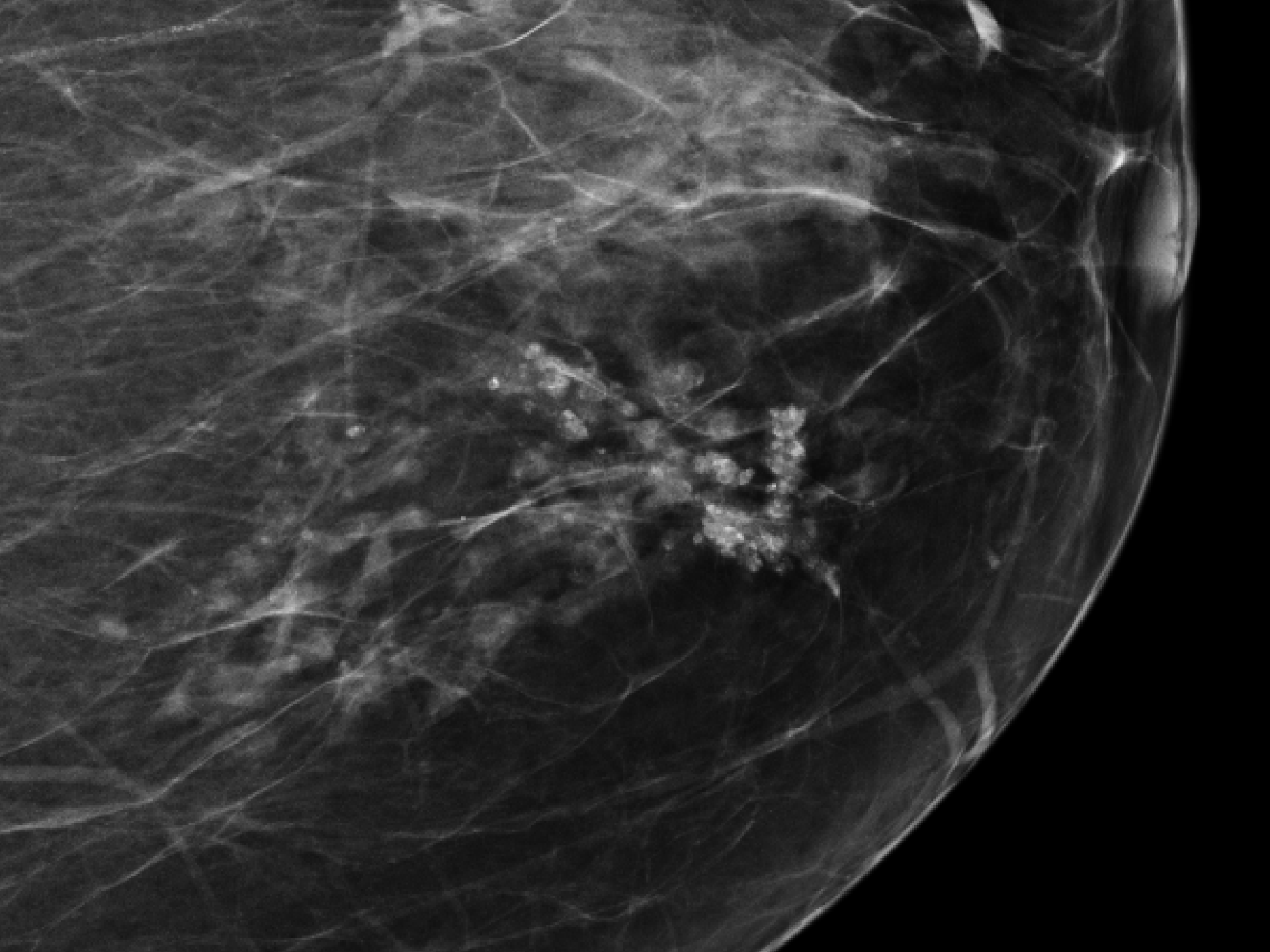

BI-RADS 5
Yüksek dereceli şüpheli
Malignite olasılığı > %95 (ACR)

- İnce Pleomorfik

- İnce Lineer- Dallanan Pleomorfik

İnce Pleomorfik

- <0.5mm
- Değişik şekil-boyut- dansite
- %25-40 malignensi riski

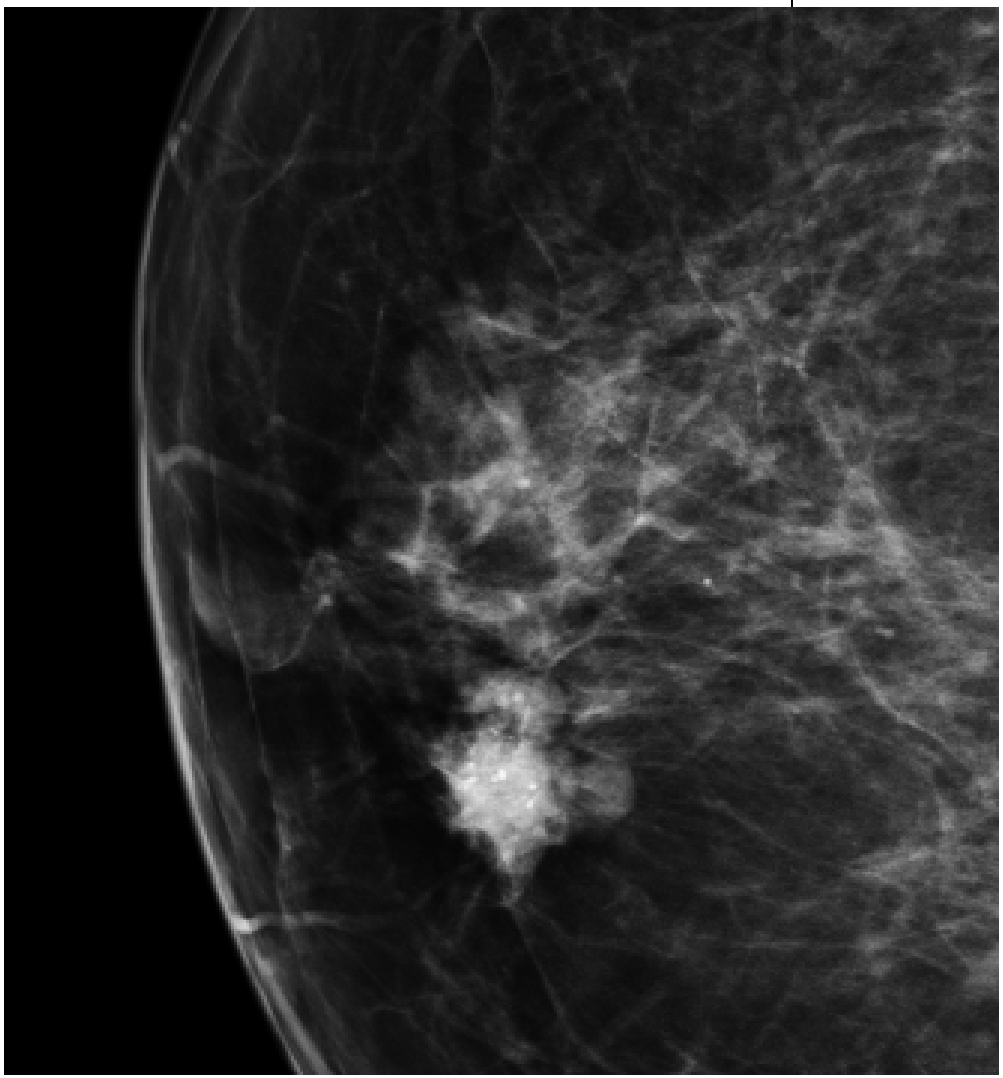

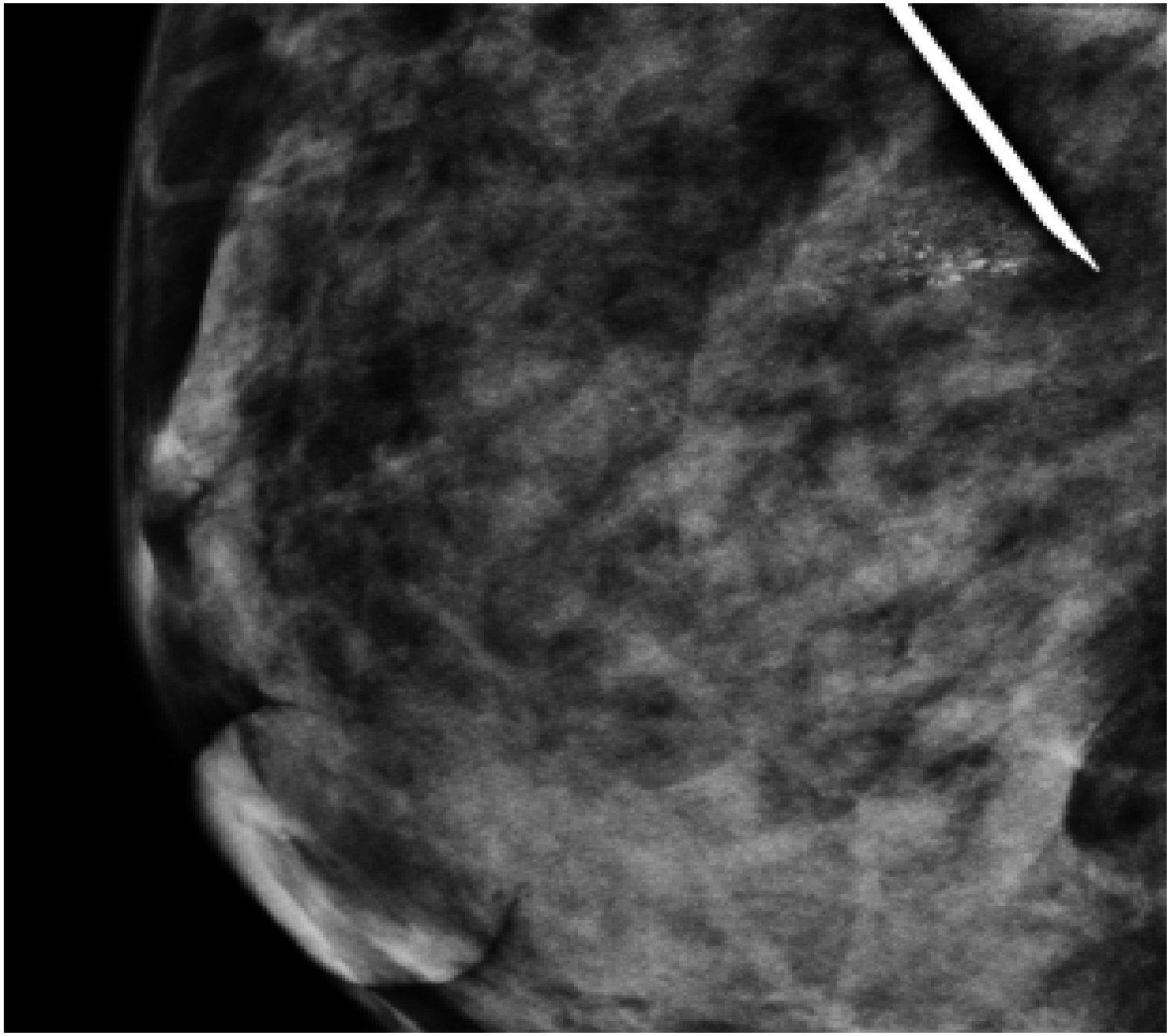

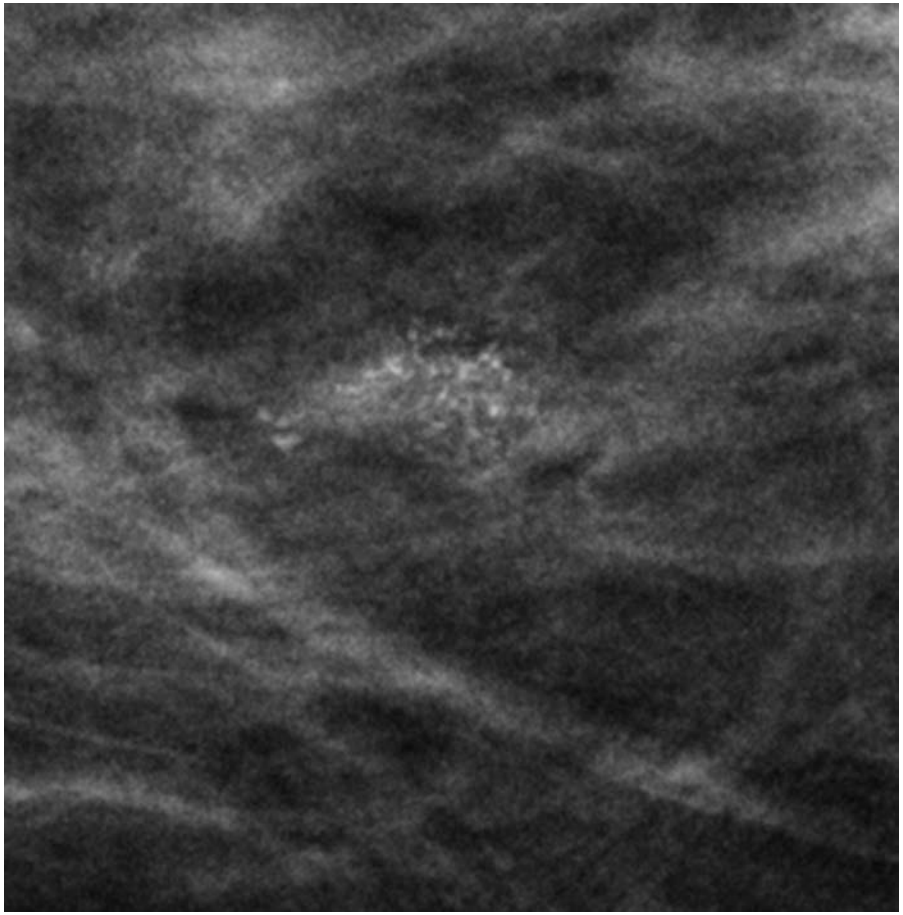

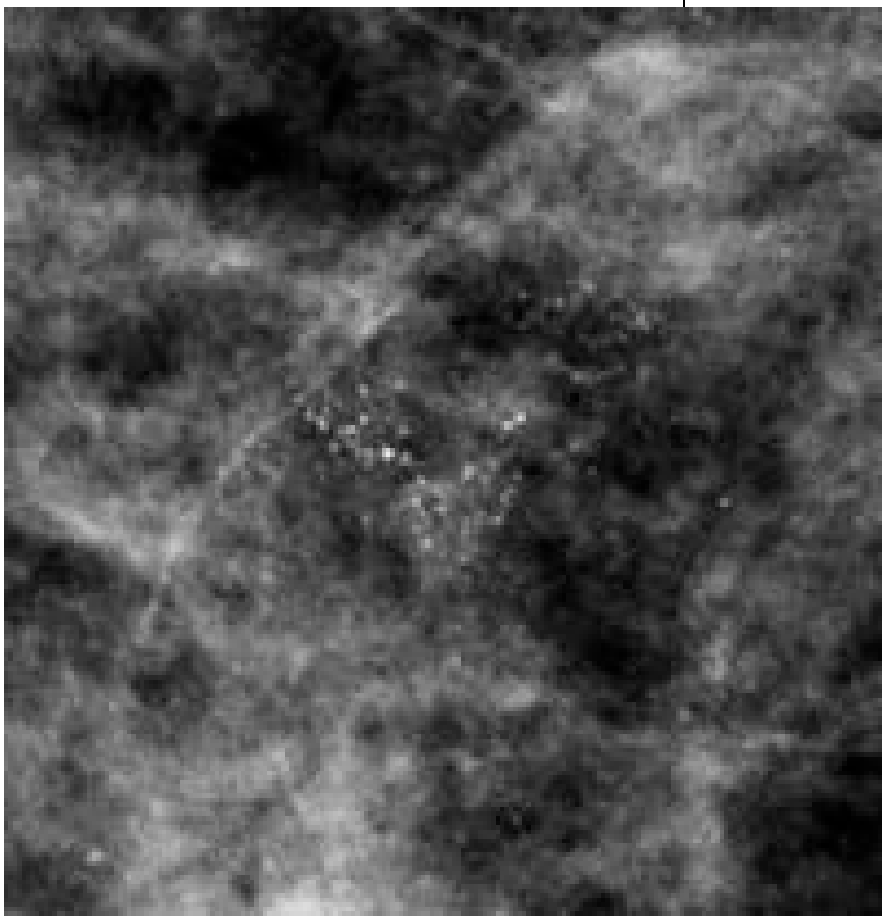

Pleomorfik- Lineer Dallanma Gösteren(Casting)

- İnce pleomorfik-lineer dağılım (bı-rads 5)
- İnce lineer ancak devamlılığı yok
- Duktusu dolduran kanserli hücrelerin göstergesi
- Malignite oranı %80

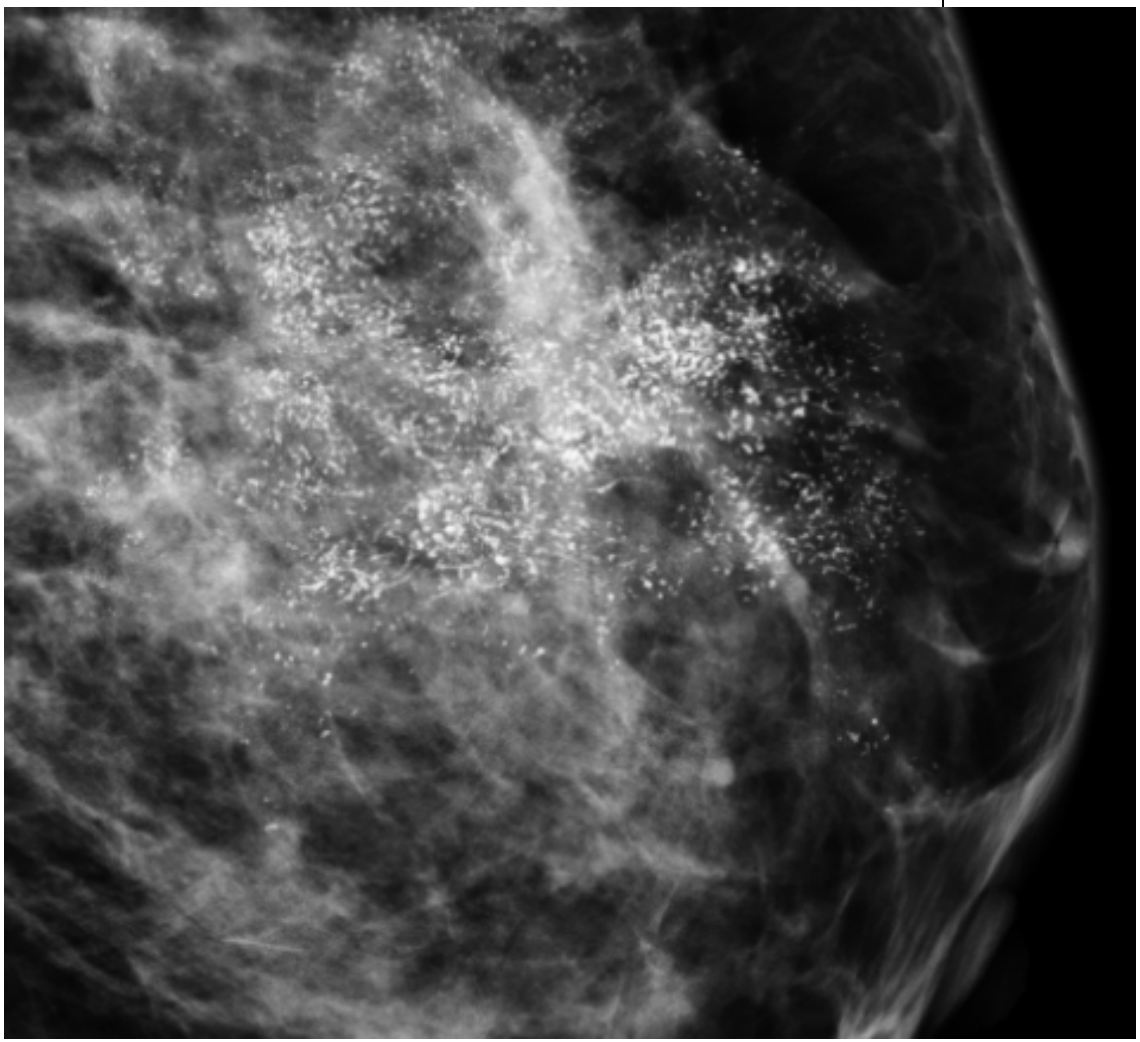

SONUÇ;

- KALİTELİ MAMOGRAFİ
- BI-RADS EĞİTİMİ
- HİSTOLOJİK KORELASYON

Nonpalpable lezyonlarda Tanısal Yöntemler

- Kor Biyopsi
- Vakum Yardımlı Biyopsi (Mammotom)
- Tel ile İşaretleme
- ROLL (Radioisotope Occult Lesion Localisation)

  - Stereotaksi yöntemi ile işaretleme
  - US eşliğinde işaretleme
  - MRG, BT eşliğinde işaretleme

Tel ile İşaretlemeler

- 20G, 7-10 cm uzunluğunda iğne
- Cilde en yakın mesafeyi sağlayacak şekilde yaklaşım yönü seçilir
- Lezyonun içinden geçerek hemen distalinde tel bırakılmalıdır
- İşlem sonunda rapor yazılarak telin lezyona yaklaşım yönü ve tel-lezyon ilişkisi belirtilmelidir
- **Spesimen radyografi şart!!**

Bilateral ML Mamografi Tetkiki

- Sağ memede iç-orta kadranda gruplaşmış bir kısmı yuvarlak morfolojide bölgesel mikrokalsifikasyonlar
- BI-RADS 4A

S
T
RML


1 2 3 4 5 6 7 8 9 10 11 12 13 14
J I H G F E D C B A

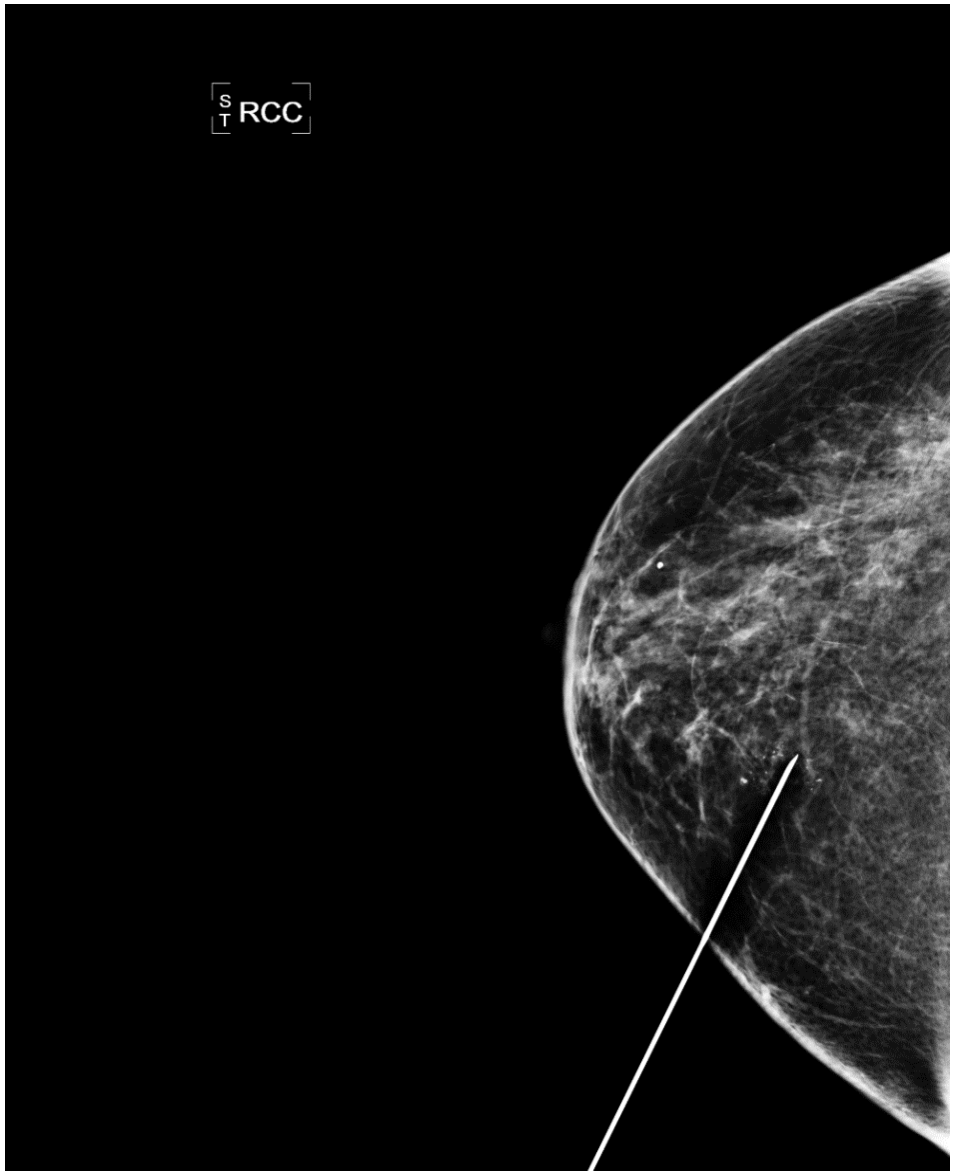
S
T
RCC

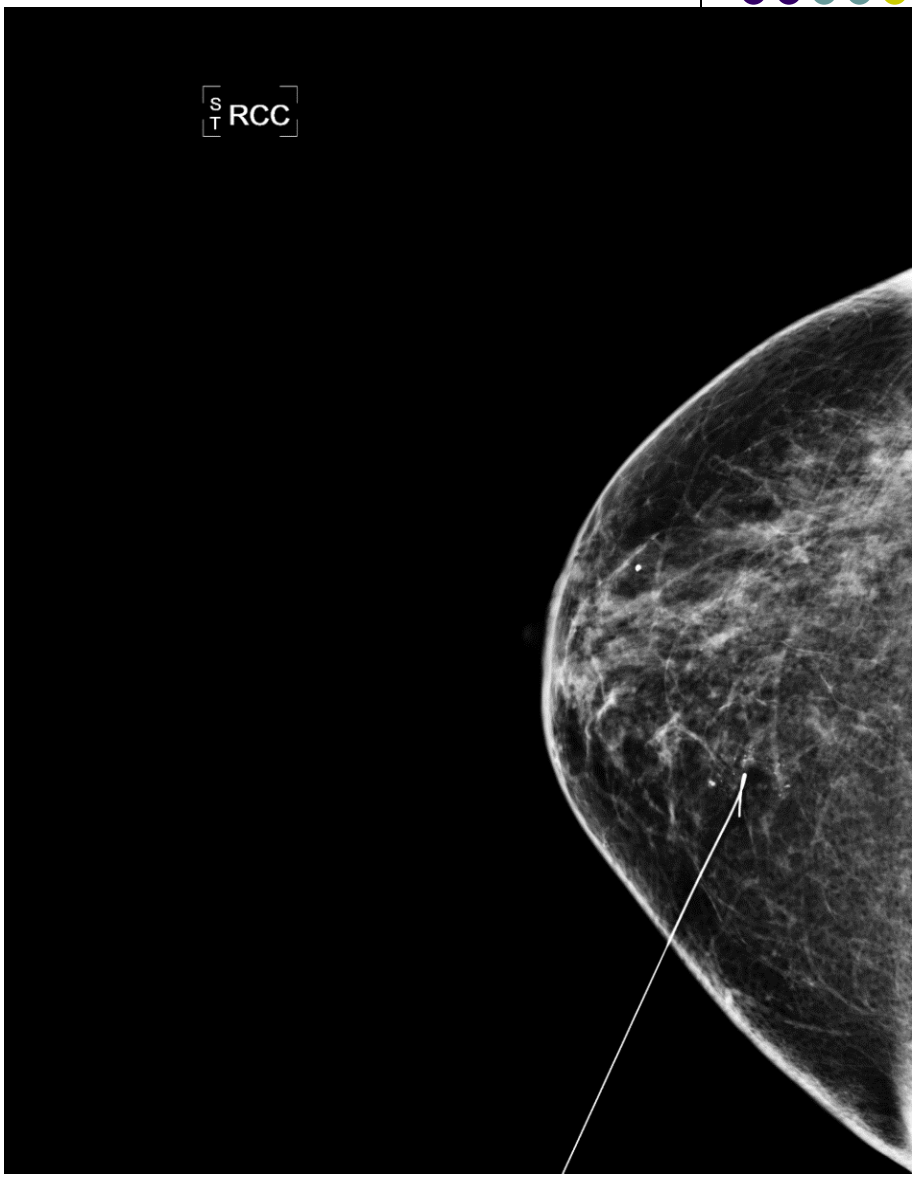
S
T
RCC

US rehberliğinde lezyon işaretleme

Endikasyonlar:

- US ile saptanan ve biyopsi planlanan tüm lezyonlar

- Mammografide derinde ya da aksiller kuyrukta yerleşen ve bu nedenle mammografi rehberliğinde işaretleme açısından sorunlu olan lezyonların işaretlenmesi

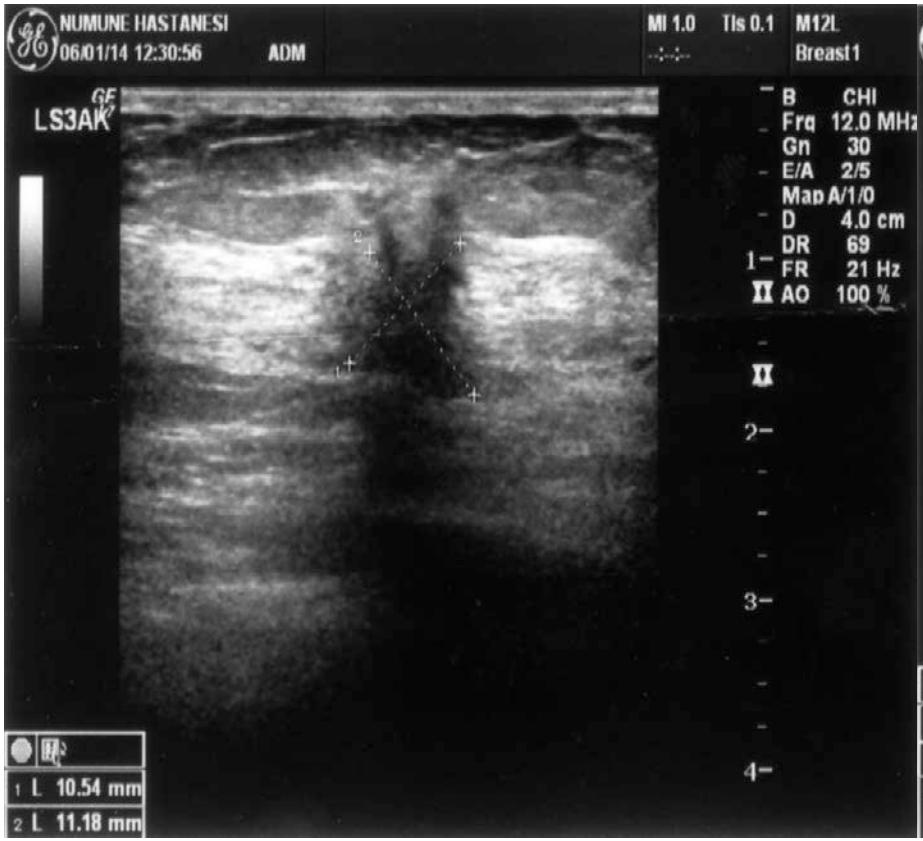

Sol meme ultrasonografisinde saat 2 kadranında irregüler şekilli spiküle konturlu cilde antiparalel yerleşimli heterojen hipoekoik solid lezyon(BI-RADS 4C).

Sol aksillada birkaç adet asimetrik kalın korteksli lenf nodu mevcuttur.

US rehberliğinde lezyon işaretleme

- 20G, 7-10 cm uzunluğunda iğne
- Lokal anestezi ± ; 1 ml %1 lidokain
- Cilde en yakın mesafeyi sağlayacak şekilde yaklaşım yönü seçilir
- Lezyonun içinden geçerek hemen distalinde tel bırakılmalıdır
- US'de iğne cilde paralel veya oblik olmalıdır, lezyon izdüşümü cilde işaretlenerek veya **iğnenin memede uzanımı cilde işaretlenerek cerraha yardımcı olunabilir**
- İşlem sonunda rapor yazılarak telin lezyona yaklaşım yönü ve tel-lezyon ilişkisi belirtilmelidir

Spesimen US veya radyografi şart!!

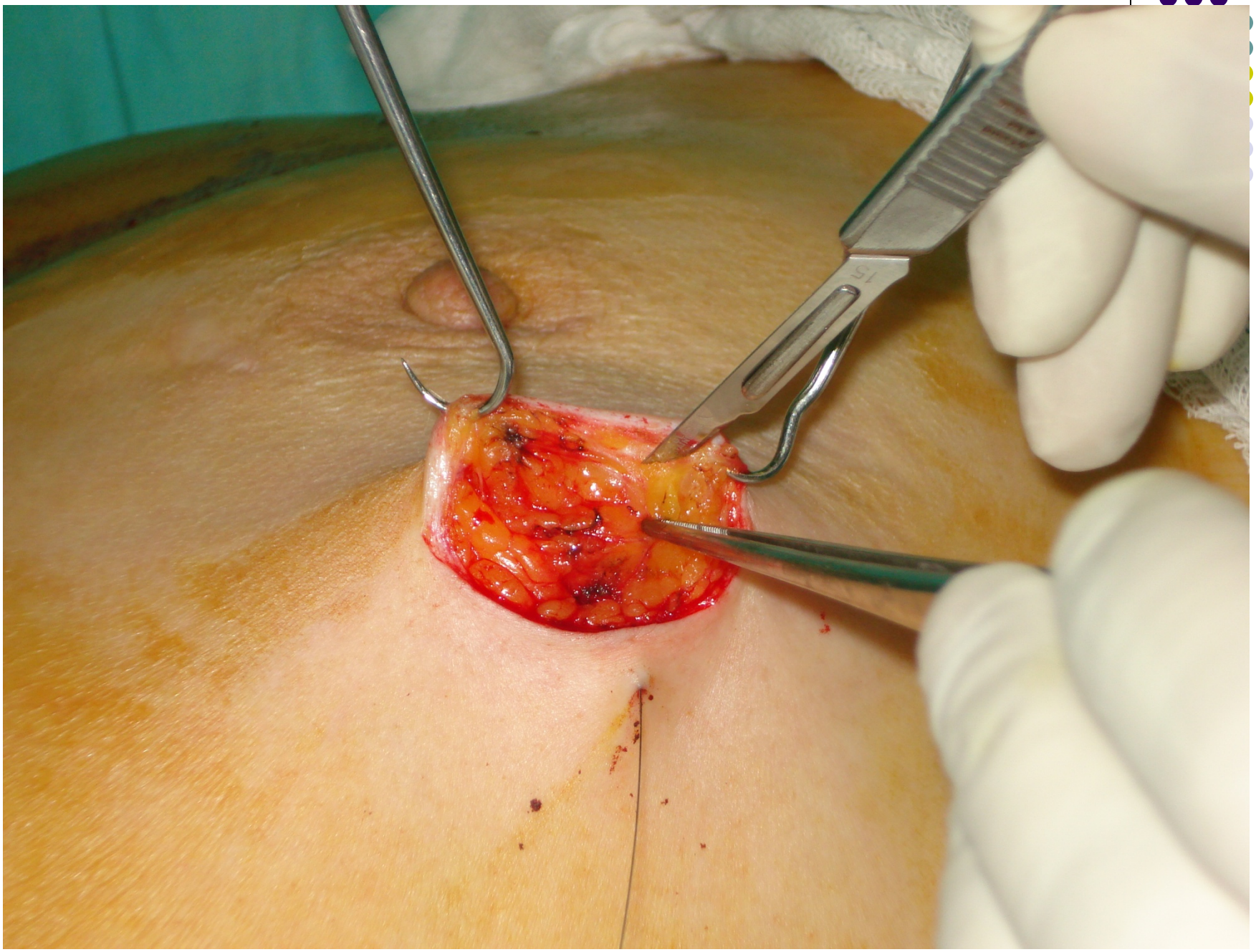

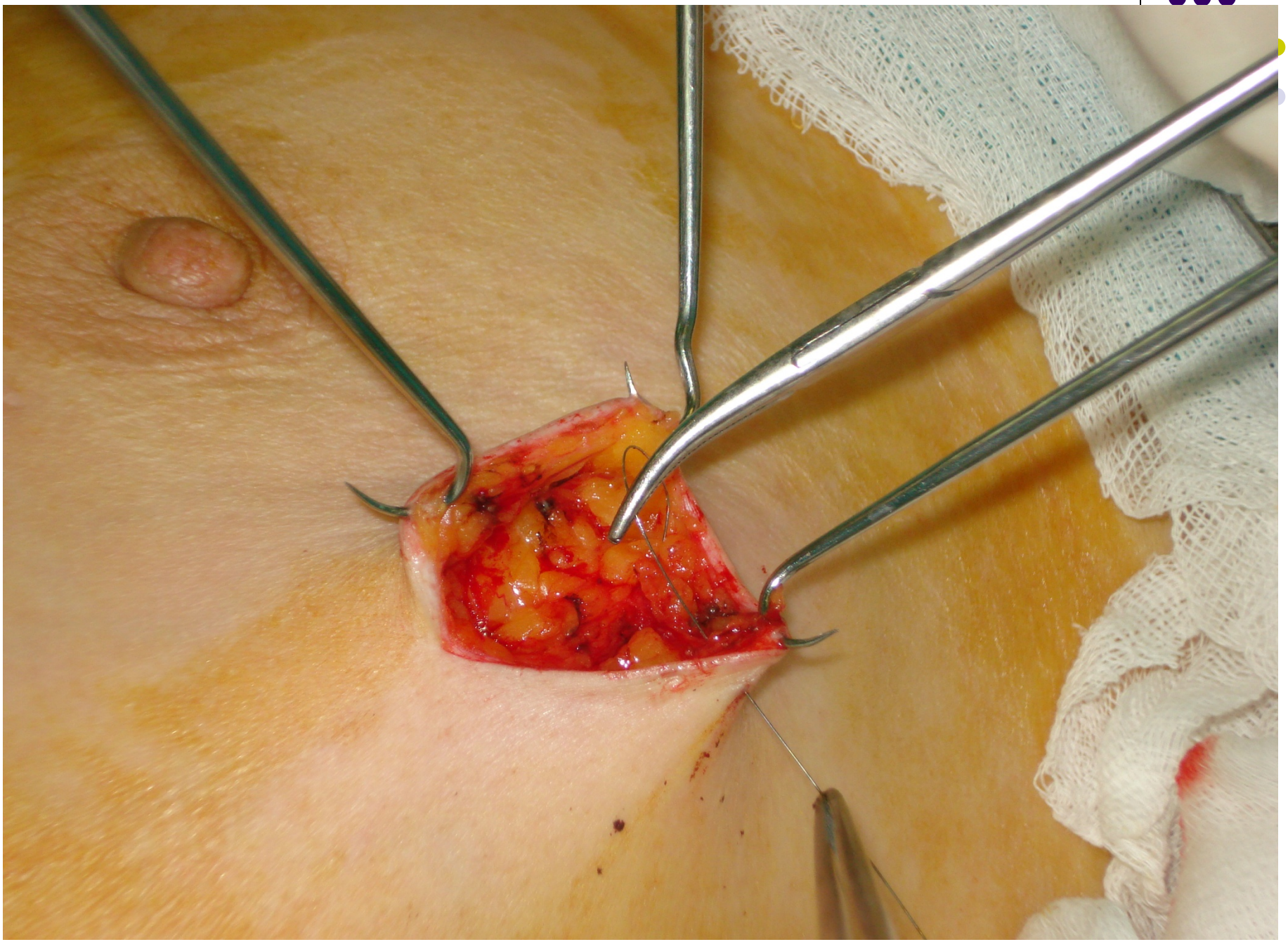

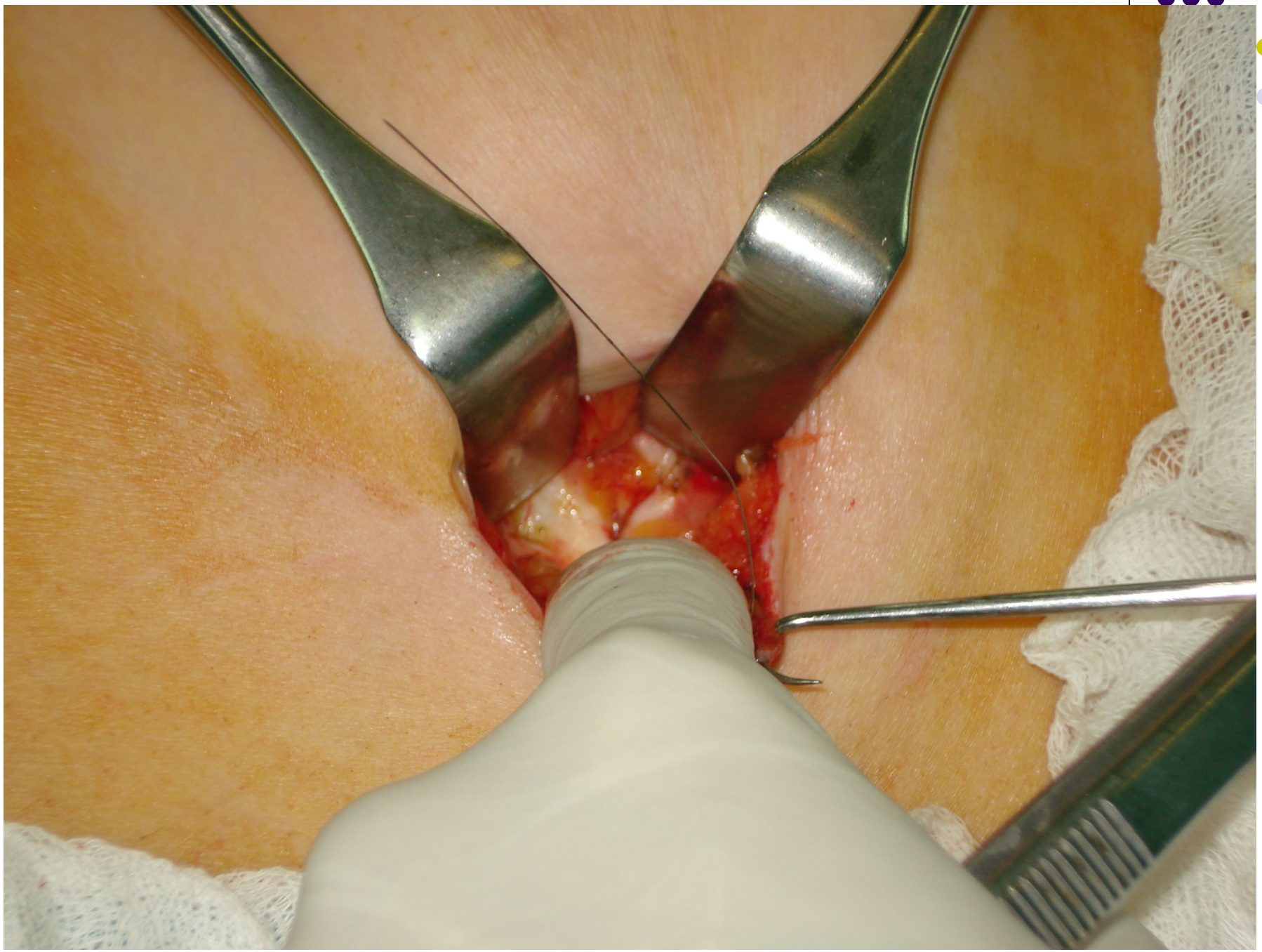

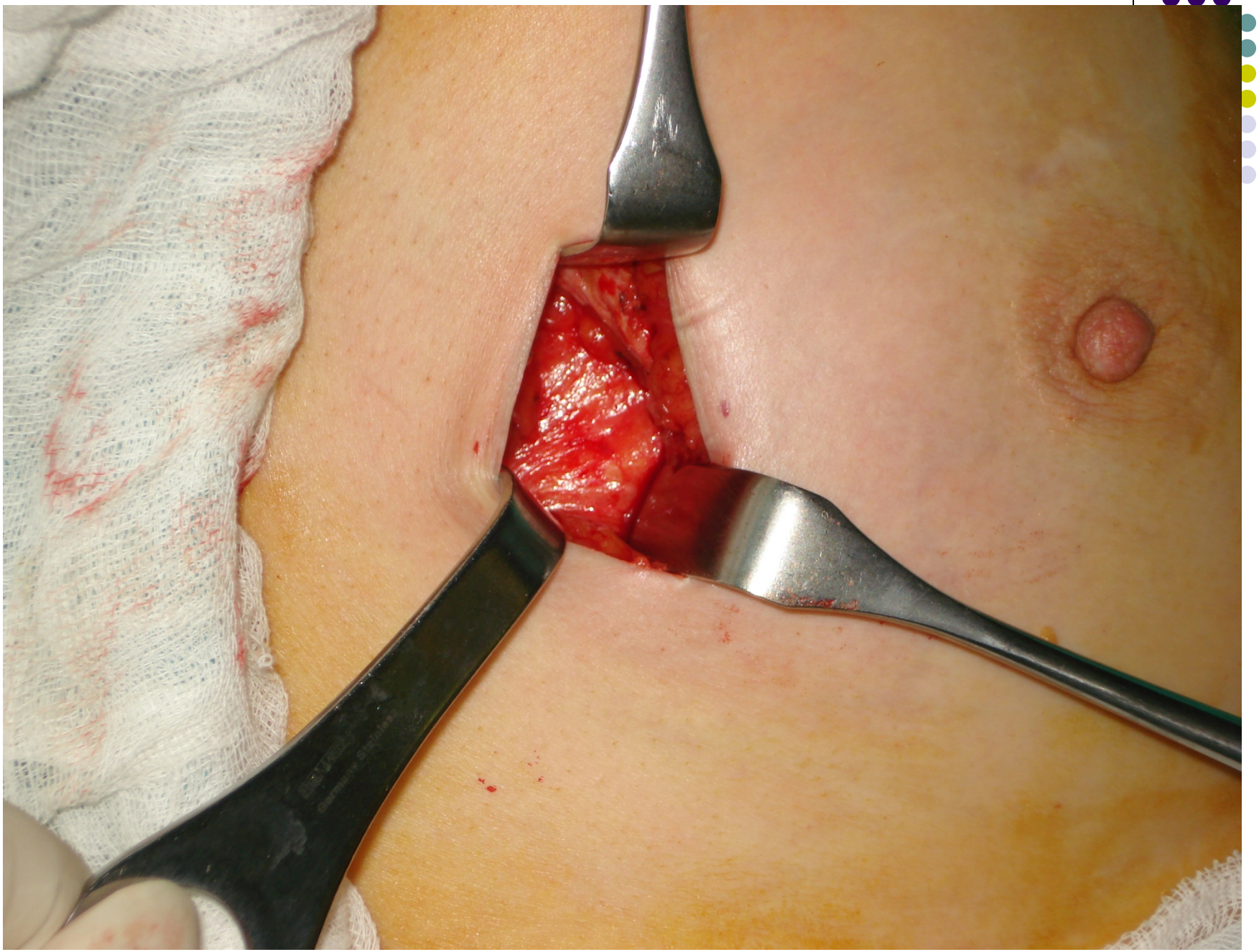

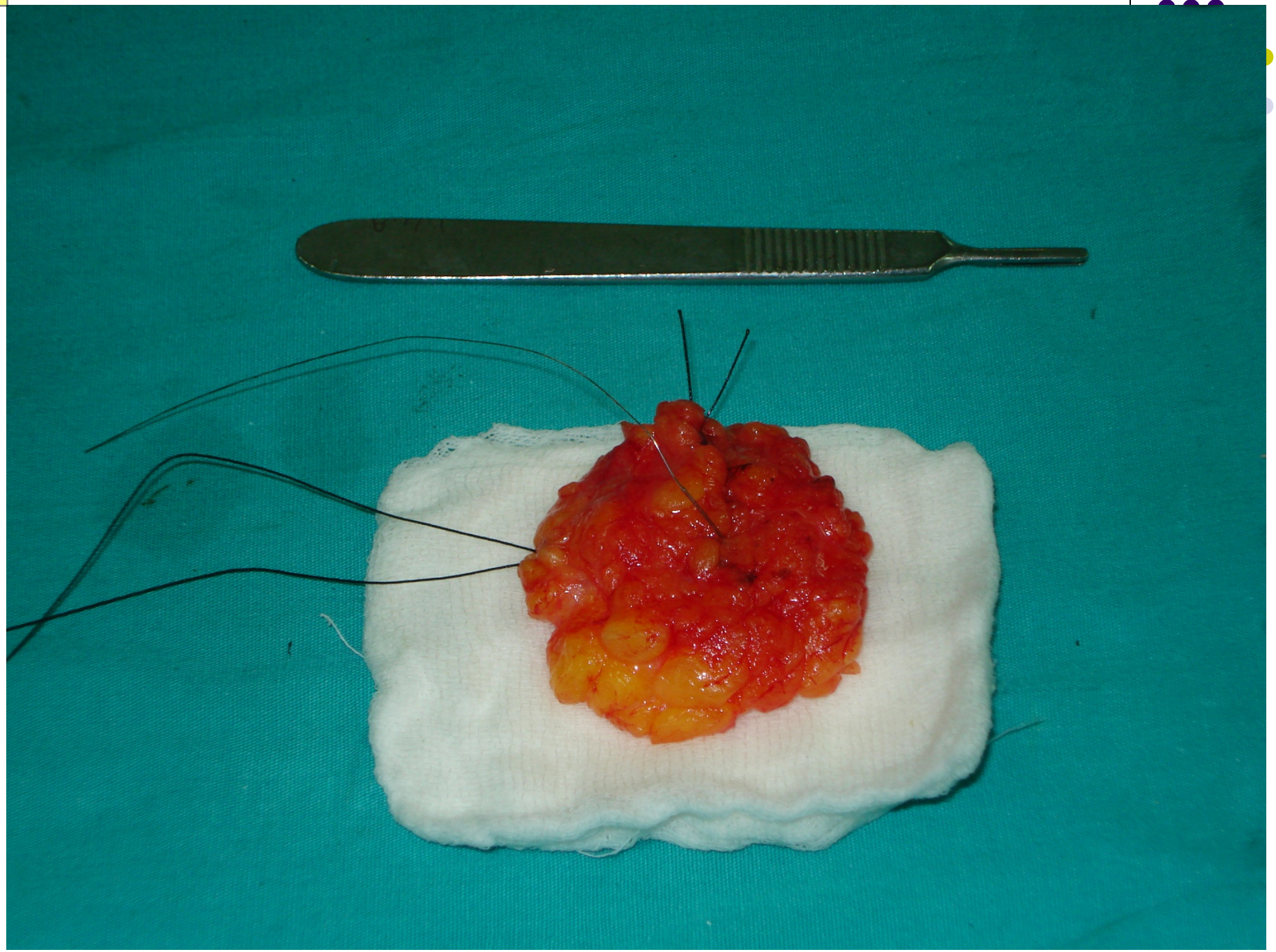

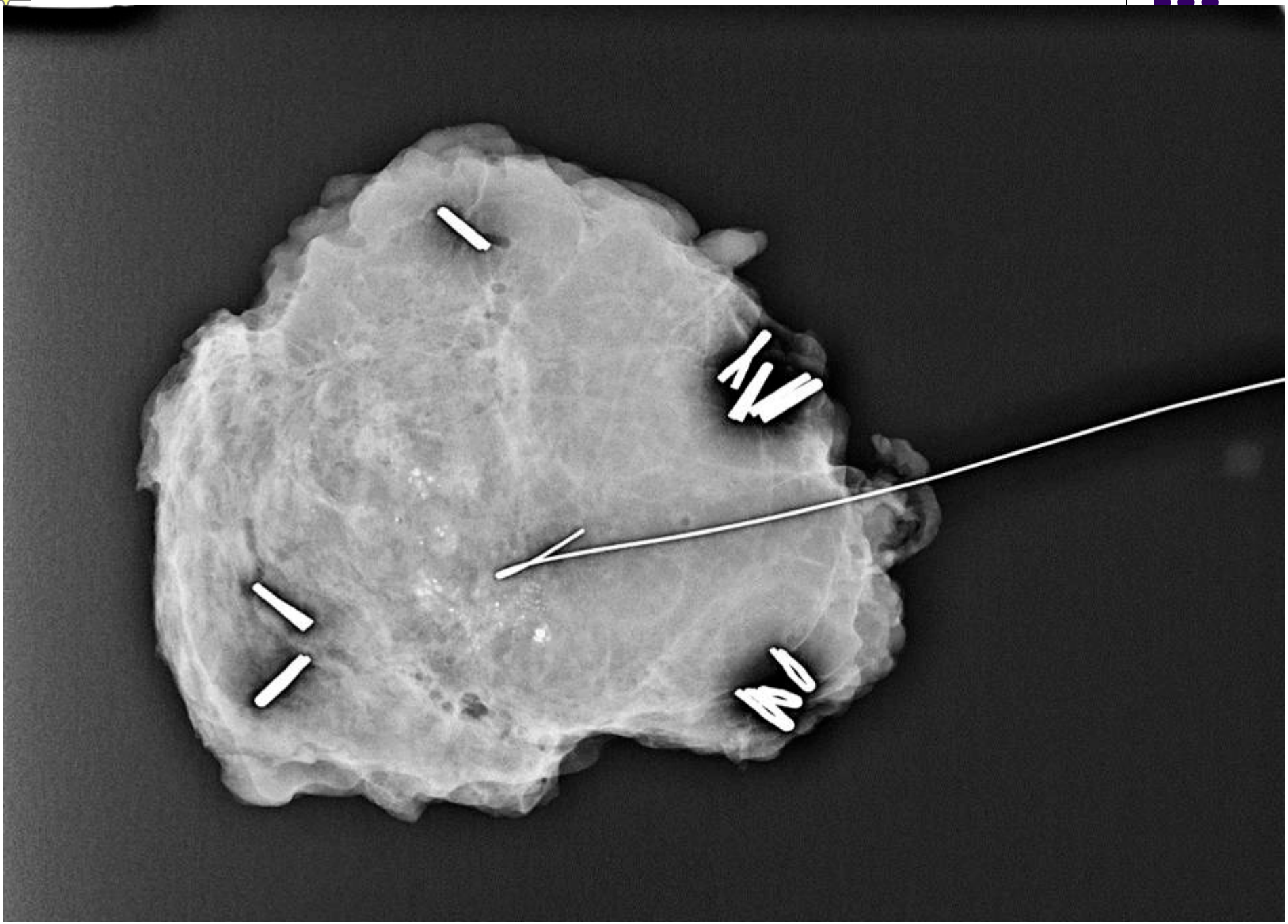

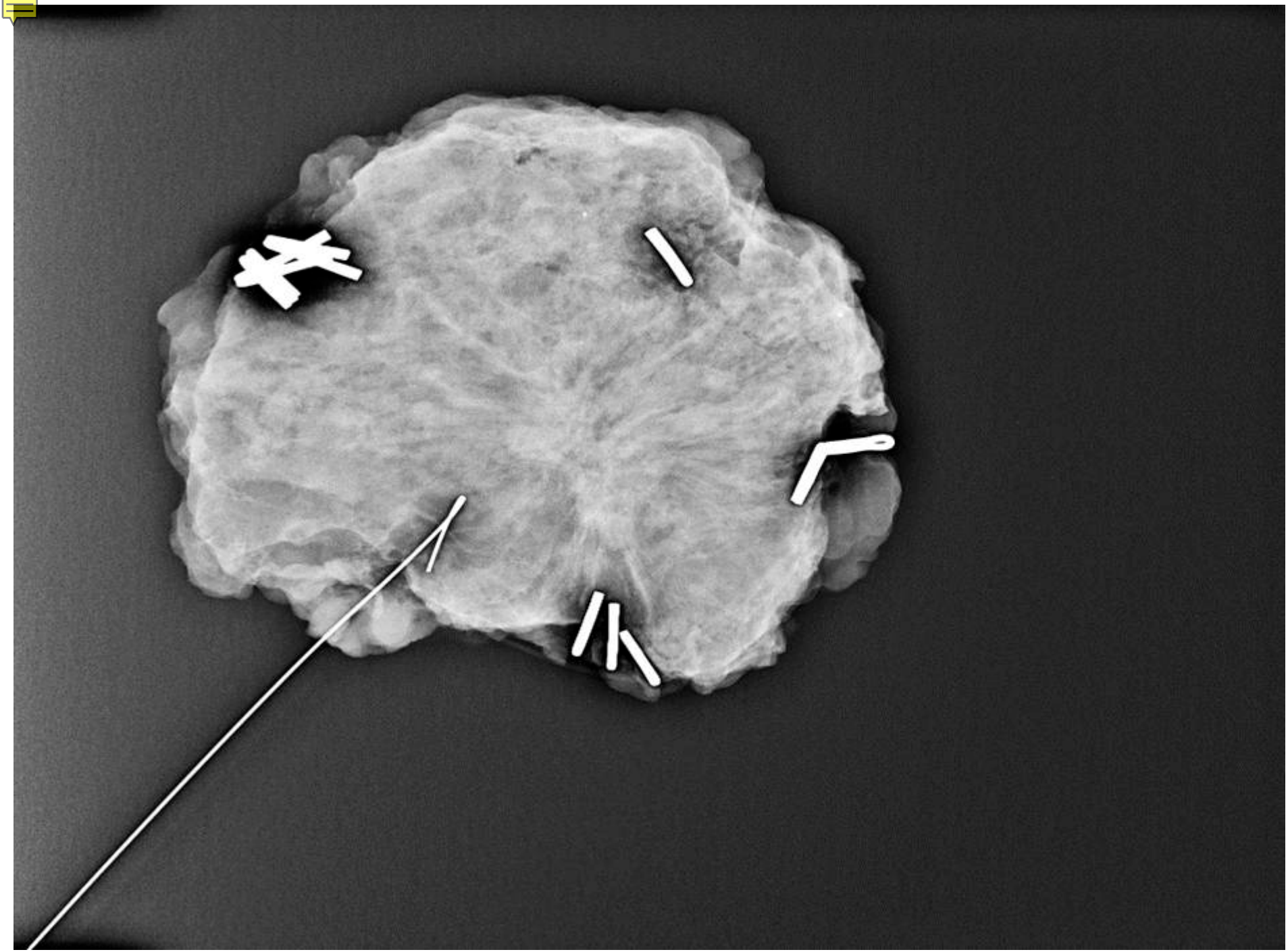

Eksizyonel biyopsiler

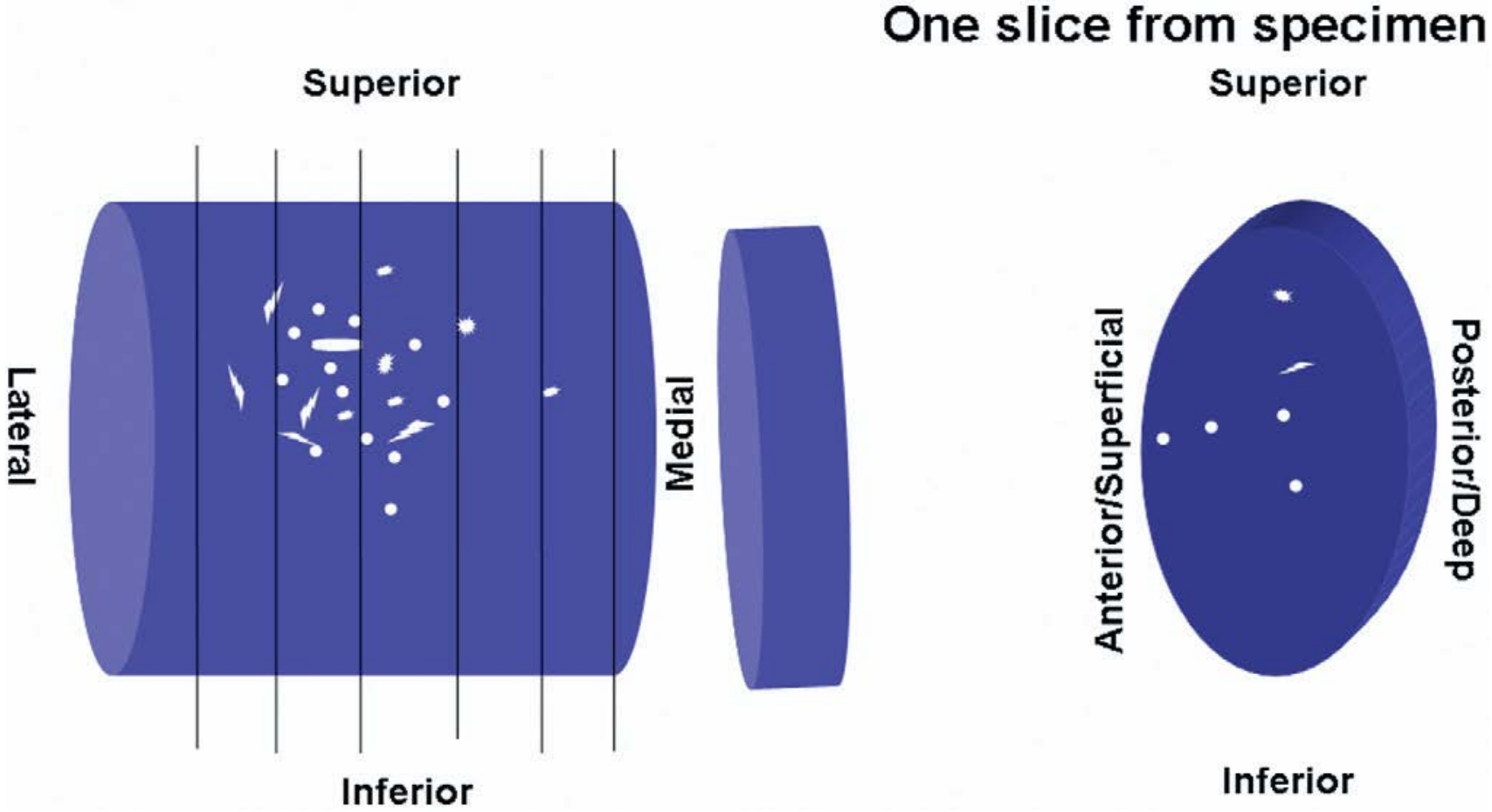

Örneklemede Amaç

- Çıkarılması amaçlanan lezyon (klinik/radyolojik) örneklenmelidir.

  - Nonpalpable lezyonlarda radyolojik korelasyon gerekebilir.

  -Mümkün olduğu taktirde: radyolojik lezyonun tümü sıralı olarak örneklenmelidir.

- **Lezyon DKIS ya da mikroinvazyon ise total/totale yakın örneklenmelidir.**
- Her cerrahi sınır invaziv tümör ya da DKIS ile tutulum açısından örneklenmelidir.

Spesimen Bütünlüğü: Tek intakt işaretli spesimen

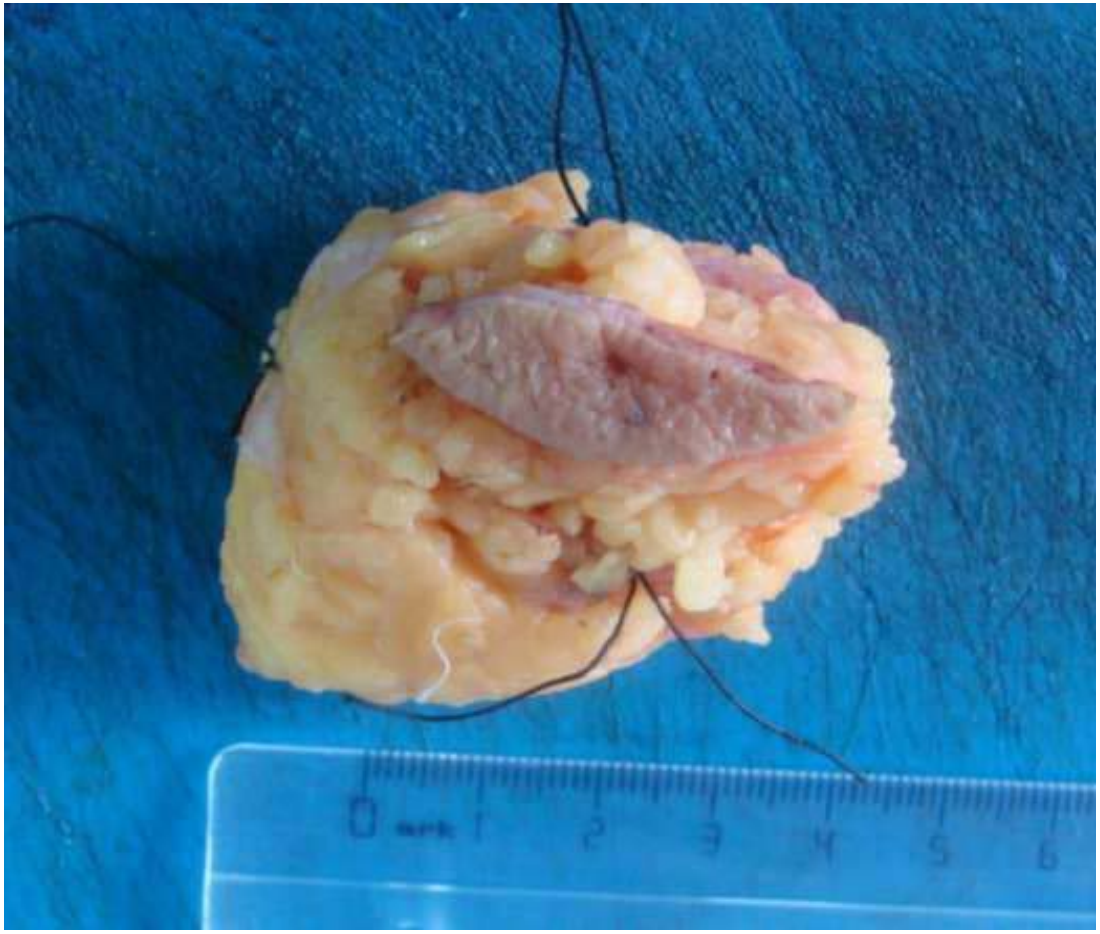

Cerrahi sınır değerlendirmesi yapılabilir

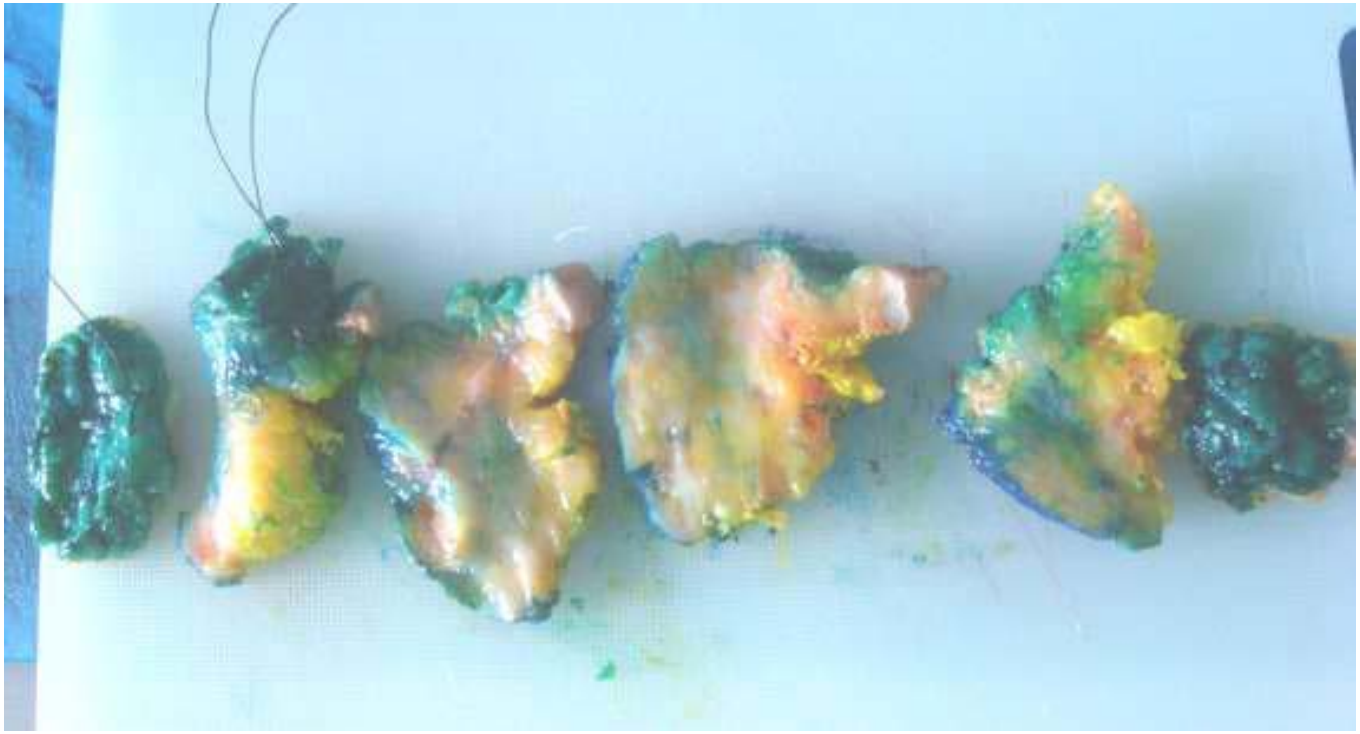

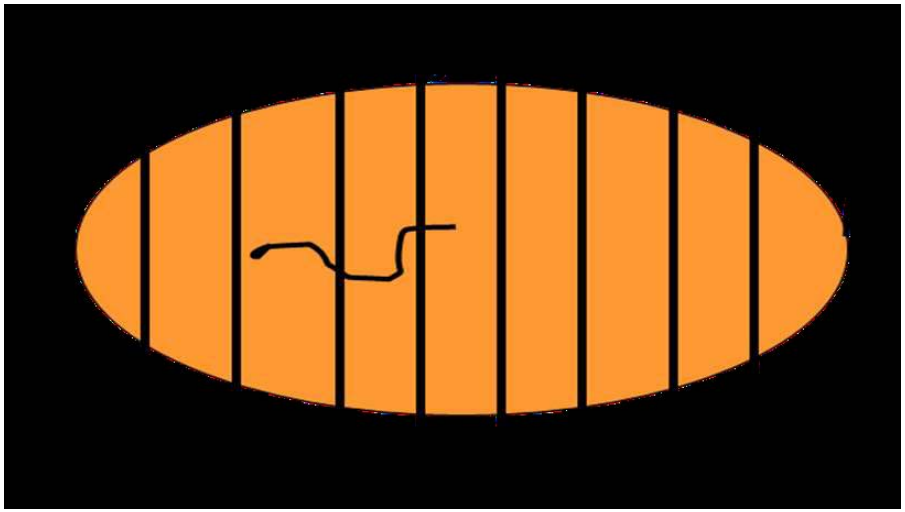

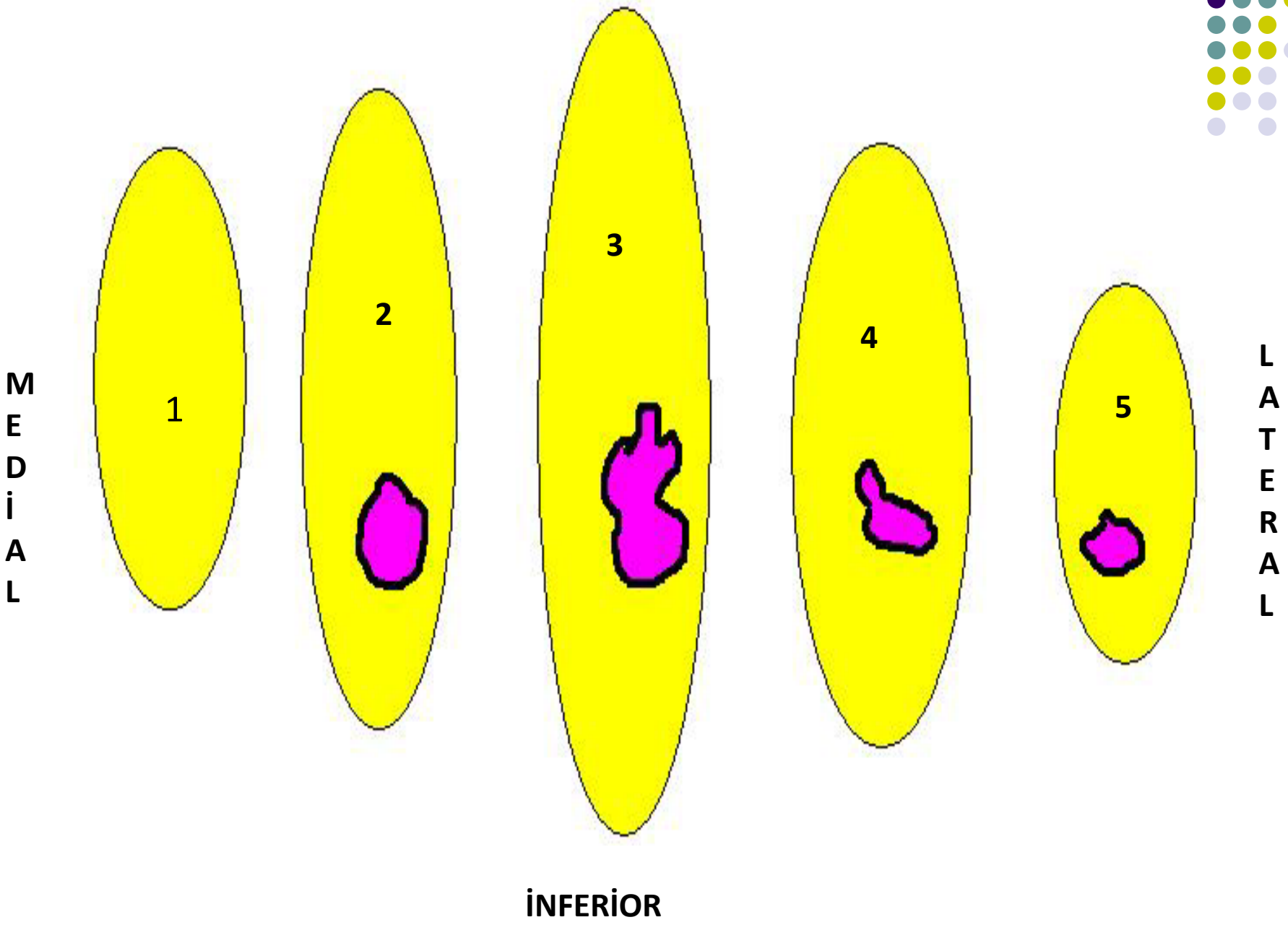
SÜPERİOR
MEDİAL
1
2
3
4
5
LATERAL
İNFERİOR

Kliniğimizde meme eksizyon materyallerini biz nasıl örnekliyoruz ?

Meme eksizyon






LCS
MCS

PATOLOJİ RAPORU İÇERİĞİ

- Kimlik bilgileri (ad, soyad, yaş, cinsiyet, protokol ve rapor no)
- Makroskobik bulgular
- Mikroskobik bulgular
  - İnvaziv tümörün histolojik tipi
  - İnvaziv tümörün histolojik grade'i (Modifiye Bloom-Richardson)
  - İnvaziv tümörün boyutu
  - Hormon reseptörü ve Cerb B2 durumu

PATOLOJİ RAPORU İÇERİĞİ

- İnvaziv tümöre eşlik eden in situ tümörün grade'i, paterni, yaygınlığı
- İnvaziv tümör dışındaki in situ tümörün grade'i, paterni, boyutu
- Lenfovasküler invazyon
- Mikrokalsifikasyon varlığı
- Cerrahi sınırlar
- Deri ve meme başının özellikleri

PATOLOJİ RAPORU İÇERİĞİ

- Aksiller lenf nodları
  - Toplam lenf nodu ve metastatik lenf nodu sayısı
  - En büyük metastatik lenf nodunun / en büyük metastazın boyutu
  - Ekstrakapsüler yayılım varlığı
- Sentinel lenf nodu
- Tümör dışı meme lezyonları

T.C
SAĞLIK BAKANLIĞI
TÜRKİYE KAMU HASTANELERİ KURUMU
Ankara İli 1. Bölge Kamu Hastaneleri Birliği Genel Sekreterliği
Ankara Numune Eğitim ve Araştırma Hastanesi

PATOLOJİ RAPORU

Adı	: ESMA	Rapor Onay Tarihi	: 08.01.2014
Soyadı	: ERGÜL	Protokol No	: B-21007/13
Doğ.Yer-Tarih	: ANKARA / 16-Eylül-1974	Kabul No	: 66982015
Cinsiyeti	: KADIN	Arşiv No	: 2849712
T.C.Kimlik No	: 18776723900	Tetkik İstem Tarihi	: 17.12.2013
Baba Adı	: ZÜBEYİR	Gönd. Birim	: C4 MEME-ENDOKRİN CERRAI
Kurum	: SSK	Gönd. Dr.	: Şerif Melih KARABEYOĞLU
		Matoryal Kabul Tarihi	: 20.12.2013 00:00:00

KLİNİK TANI
N63 Memede tanımlanmamış kitle

KLİNİK BULGULAR

Yapılan Tetkik
910.790 - Meme, mastektomi-parsiyel/basit

GÖNDERİLEN MATERYAL

UYGULANAN YÖNTEM :

MAKROSKOPİ

İple işaretli, üzerinde 2x0,5 cm ölçülerinde deri elipsi izlenen 8,5x7x5,5 cm ölçülerinde meme dokusu. Kesitlerinde inferior cerrahi sınıra bitişik, süperior cerrahi sınıra 0,2 cm, medial cerrahi sınıra 2 cm bitişik, anterior cerrahi sınıra 1,7 cm, lateral cerrahi sınıra 0,8 cm, posterior cerrahi sınıra 1,3 cm uzaklıkta, 5,7x3,9x2 cm ölçülerinde kirli beyaz renkli tümör izlenmiştir. BK 11P 10B

TANI

-MİKST İNVAZİV KARSİNOMA (İNVAZİV DUKTAL+İNVAZİV KRİBRİFORM TİP), GRADE:II, SKOR:6, (TÜBÜL FORMASYONU:2, PLEOMORFİZM:2, MİTOZ:2,MODİFİYE BLOOM-RİCHARDSON)
-DUKTAL KARSİNOMA IN SITU, İNTERMEDİATE GRADE´Lİ, KRİBRİFORM TİP,
-KOLUMNAR HÜCRELİ DEĞİŞİKLİK, ATİPİSİZ,
-FİBROKİSTİK DEĞİŞİKLİKLER (FİBROZİS, ADENOZİS, KİSTİK DUKTUSLAR, APOKRİN METAPLAZİ, PAPİLLER APOKRİN METAPLAZİ)
-MİKROKALSİFİKASYON; Sol meme, segmental mastektomi.

NOT:

İnvaziv tümör çapı 1,8 cm´dir. Tümörde yaklaşık %20 oranında kribriform, %10 oranında papiller komponent izlenmiştir. Kesitlerde vasküler boşluk invazyonu ve perinöral invazyon gözlenmemiştir. Cerrahi sınırlarda tümör görülmemiştir.
İmmünhistokimyasal çalışmada iki bloğa uygulanan kalponin, p63 ve CD10 ile tümörde myoepitelyal hücre yönünde boyanma gözlenmemiştir. ER ile tümör hücrelerinin yaklaşık %10´unda hafif, PR ile %80´inde kuvvetli nükleer boyanma izlenmiştir. CerbB2 ile tümör hücre sitoplazmalarında boyanma mevcuttur (Skor 0).
Bakınız olguya ait ANEAH Patoloji Bölümü B-20971/13 ve B-21043/13 numaralı raporlara.

ASİSTAN DOKTOR	UZMAN DOKTOR
Dr.ERDEM ÖZDEMİR	Dr.Esra ÖZHAMAM

MEME PATOLOJİSİNDE PATOLOĞUN KLİNİSYENDEN BEKLENTİLERİ

- Yeterli klinik bilgi aktarımı
- Meme lezyonlarında tanı yöntemlerinin iyi bilinmesi ve uygun tanı yönteminin kullanılması
- Küçük veya non-palpable meme lezyonlarında frozen uygulanmaması
- Materyallerin cerrahi sınırların yönü belirtilerek, bütünlüğü bozulmadan ve hacim olarak rahat sığabileceği bir kap içerisinde gönderilmesi

Nonpalpable lezyonlarda tanısal algoritm

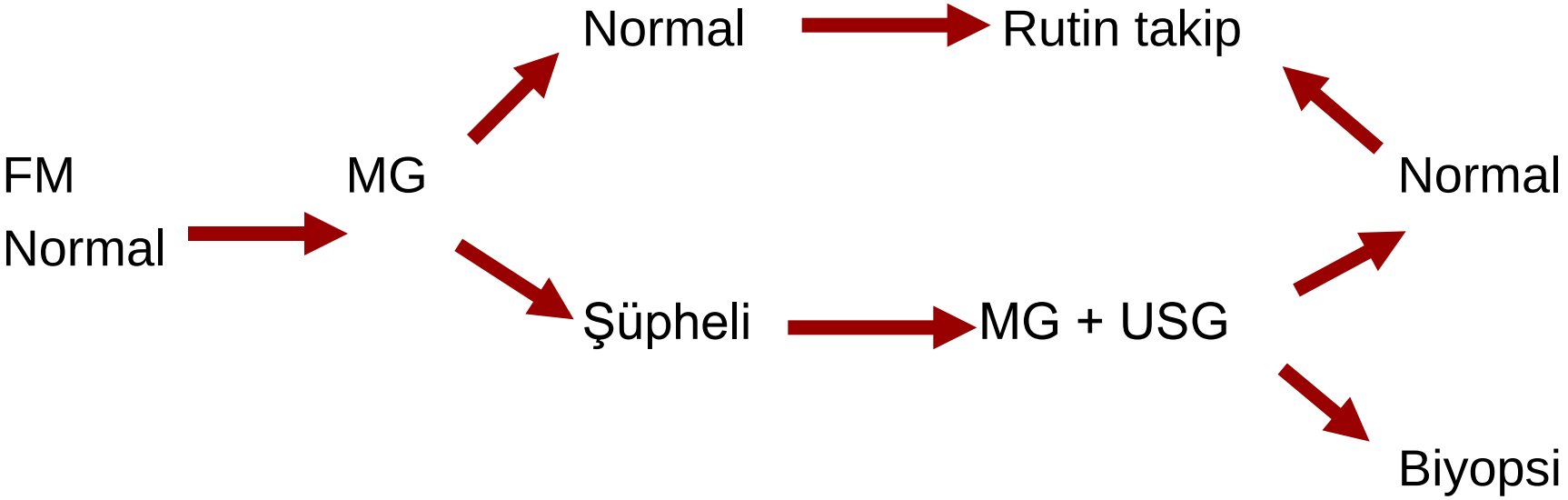

Nonpalpable Lezyon

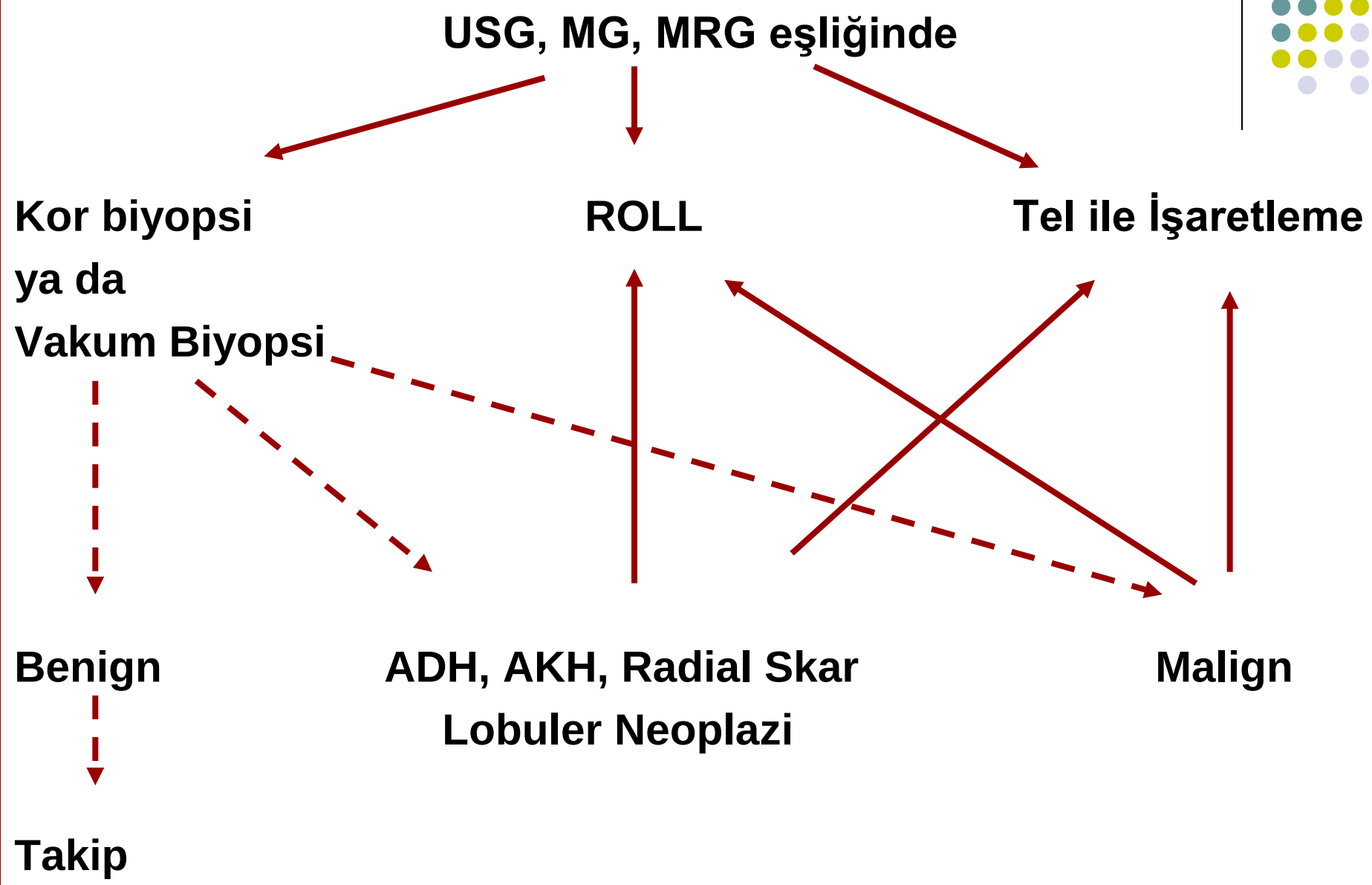

Teşekkürler